Υπεζωκοτική συλλογή στο εξωτερικό ιατρείο

Γιάννης Καλομενίδης

Αναπληρωτής Καθηγητής Πνευμονολογίας

Α ΚΕΘ ΕΚΠΑ – Πνευμονολογικό Τμήμα
Νοσοκομείο «Ο Ευαγγελισμός»

Καμία σύγκρουση συμφερόντων σχετιζόμενη με το περιεχόμενο της ομιλίας

Συχνά Αίτια Υπεζωκοτικής Συλλογής

- Καρδιακή ανεπάρκεια
- Κακοήθεια

45-50%

- Πνευμονία - παραπνευμονική
- Πνευμονική εμβολή
- Φυματίωση
- Συνδυασμένες αιτίες

30% από 126 ασθενείς έχουν μικτή αιτιολογία

Bintcliffe OJ et al. Ann Am Thorac Soc. 2016;13:1050-6

Τεκμηρίωση της παρουσίας της ΥΣ

- Η κλινική εξέταση μπορεί να προδίδει την παρουσία της ΥΣ (ελάττωση ΑΨ, βρογχική αναπνοή με ελαττωμένη ένταση, επικρουστικά αμβλύτητα)
- Η διάγνωση είναι **<u>απεικονιστική</u>**
- Α/α θώρακα
- Υπερηχογράφημα θώρακα (πιο ευαίσθητη μέθοδος από α/α θώρακος)
- Αξονική τομογραφία

Οξεία κλινική εμφάνιση

	θωρακαλγία	δύσπνοια	πυρετός
Λοίμωξη από κοινά και ιούς	++	+/-	++
ΤΒ	++	+/-	++
Πνευμονική εμβολή	++	++	+/-
Καρδιακή ανεπάρκεια	-	++	-
Ρευματοειδής	+	+/-	+/-
ΣΕΛ	++	+/-	+
Οξεία υποδιαφραγματική φλεγμονή	++	+/-	++
Χυλοθώρακας	-	+	_

Υποξεία/ Χρόνια πορεία

	δύσπνοια	θωρακαλγία	πυρετός
Κακοήθεια	++	+	λέμφωμα
Καρδιακή ανεπάρκεια	++	-	-
Χυλοθώρακας	++	-	-
Ηπατική κίρρωση	++	-	-
ΤΒ	+	+/-	+/-
Καλοήθεις συλλογή αμιάντου	+/-	-	-
Παγιδευμένος πνεύμονας	+/-	-	-
Ρευματοειδής	+/-	+/-	-

Η διαγνωστική παρακέντηση

- Μπορεί να γίνει σε εξωτερικό ιατρείο
- Σημαντική η χρήση **υπερήχου**: αποκαλύπτει ακόμη και πολύ μικρές συλλογές και συνοδό παθολογία, αναγνωρίζει διαφραγμάτια, αυξάνει την επιτυχίας της παρακέντησης μειώνει την πιθανότητα πνευμοθώρακα και τρώσης σπλάχνου
- BTS: να γίνεται υπό US καθοδήγηση

Duncan DR et al. Chest 2009; 135:1315-20
Havelock T et al. Thorax 2010 (s2) ii61-ii76
Diacon A et al. Chest 2003: 123: 436-41

Πότε δεν γίνεται διαγνωστική παρακέντηση

- Όταν η συλλογή είναι **πολύ μικρή** (σε πλάγια κατακεκλιμένη α/α πάχος υγρού < 10 χιλιοστά) – το ίδιο είναι γενικά αποδεκτό και στην εξέταση με US
- Όταν είναι **γνωστό το αίτιο** από προηγούμενη διερεύνηση ή σε πνευμ. εμβολή
- Σε ασθενή με **γνωστή Κ/Α** με μικρή-μέτρια ΥΣ, ιδανικά άμφω με υπεροχή δεξιά που δεν έχει άλλο σύμπτωμα εκτός από δύσπνοια
- Σε αμφωτερόπλευρη ΥΣ δεν έχει νόημα η άμφω παρακέντηση

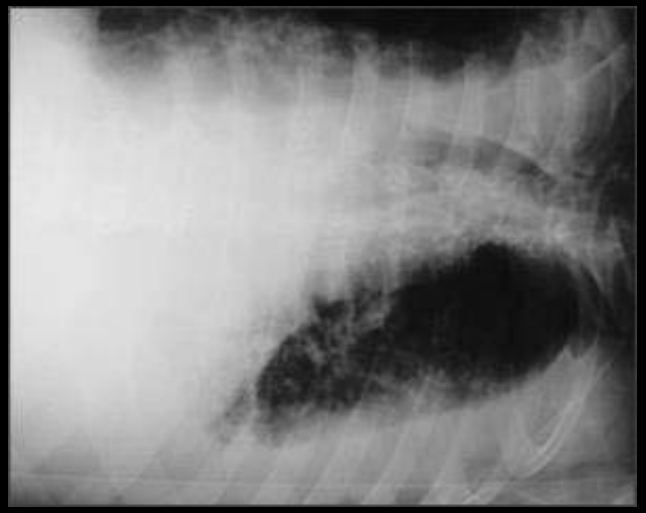

Kalomenidis I et al. Chest. 2003;124:167

Παρακεντώ σε Κ/Α αν υπάρχει μεγάλη ΥΣ, πόνος, πυρετός, παρεγχυματική βλάβη ή ΥΣ εμμένει παρά την αγωγή

Εξετάσεις στο υπεζωκοτικό υγρό

- pH
- Γλυκόζη, Λεύκωμα, LDH (και τον ορό)
- Τύπος εμπύρηνων κυττάρων
- Κυτταρολογική εξέταση
- Κ/α για Β-Koch
- Gram χρώση και κ/α για κοινά μικρόβια

Πότε πρέπει να παραπέμψω τον ασθενή με ΥΣ στο ΤΕΠ

- Όταν συνυπάρχει πυρετός ή εν γένει συμπτώματα λοίμωξης
- Όταν παρουσιάζει οξεία θωρακαλγία ή οξεία δύσπνοια
- Όταν η δύσπνοια είναι δυσανάλογα έντονη με το μέγεθος της συλλογής
- Όταν υπάρχει αναπνευστική ανεπάρκεια
- Όταν η ΥΣ είναι εγκυστωμένη
- Όταν απαιτείται εφαρμογή παρεμβατικής τεχνικής, πχ παροχέτευση με σωλήνα, θωρακοσκόπηση, πλευρόδεση

Ασθενής με ΥΣ οφειλόμενη σε καρδιακή ανεπάρκεια

- Ασθενής με γνωστή ή ύποπτη καρδιακή νόσο
- Δύσπνοια στην προσπάθεια
- α/α θώρακα: αύξηση ΚΘΔ, πνευμονική συμφόρηση και ΥΣ μικρού-μέσου μεγέθους (>80% καταλαμβάνει <1/3 ημιθωρακίου)
- 70% άμφω, 20% ΔΕ, 10% ΑΡ

Porcel JM. South Med J 2006

Μπορεί να υποκρύπτονται <u>επικίνδυνες</u> για την ζωή κατάστάσεις, πχ οξύ ισχαιμικό επεισόδειο, μυοκαρδίτιδα, αρρυθμίες

Η ΥΣ σε καρδιακή ανεπάρκεια

- Διίδρωμα (κριτήρια Light) – 20-30% οριακό εξίδρωμα
- Λεύκωμα ορού-ΥΥ > 3,1
  Αλβουμίνη ορού-ΥΥ > 1,2
  ….. είναι μάλλον είναι διίδρωμα
- Αυξημένο NT- proBNP ισχυρός δείκτης καρδιακής αιτιολογίας ΥΣ και θα μπορούσε να οδηγήσει σε αποφυγή διαγνωστικής παρακέντησης. Έχει βρεθεί υψηλό και σε κακοήθειες.

Janda S, Swiston J. BMC Pulmonary Medicine 2010;10:58
Maskell NA et al. Ann Am Thorac Soc. 2016

- Σε οριακά εξιδρώματα σκέψου μικτή αιτιολογία

- Η **ανταπόκριση σε διουρητική αγωγή** βεβαιώνει την διάγνωση σε οριακά εξιδρώματα

ΥΣ και οξεία θωρακαλγία

- Γυναίκα 46 ετών με θωρακαλγία πλευριτικού τύπου αιφνίδιας έναρξης με αντανάκλαση στο ΔΕ υποχόνδριο από 10ημέρου.
- Α/α θώρακα κφ. US κοιλίας: μικρή ΥΣ ΔΕ
- Χορηγήθηκε αγωγή με μοξυφλοξασίνη
- 3 μέρες μετά λόγω επιμονης συμπτωμάτων ήρθε στο ΤΕΠ

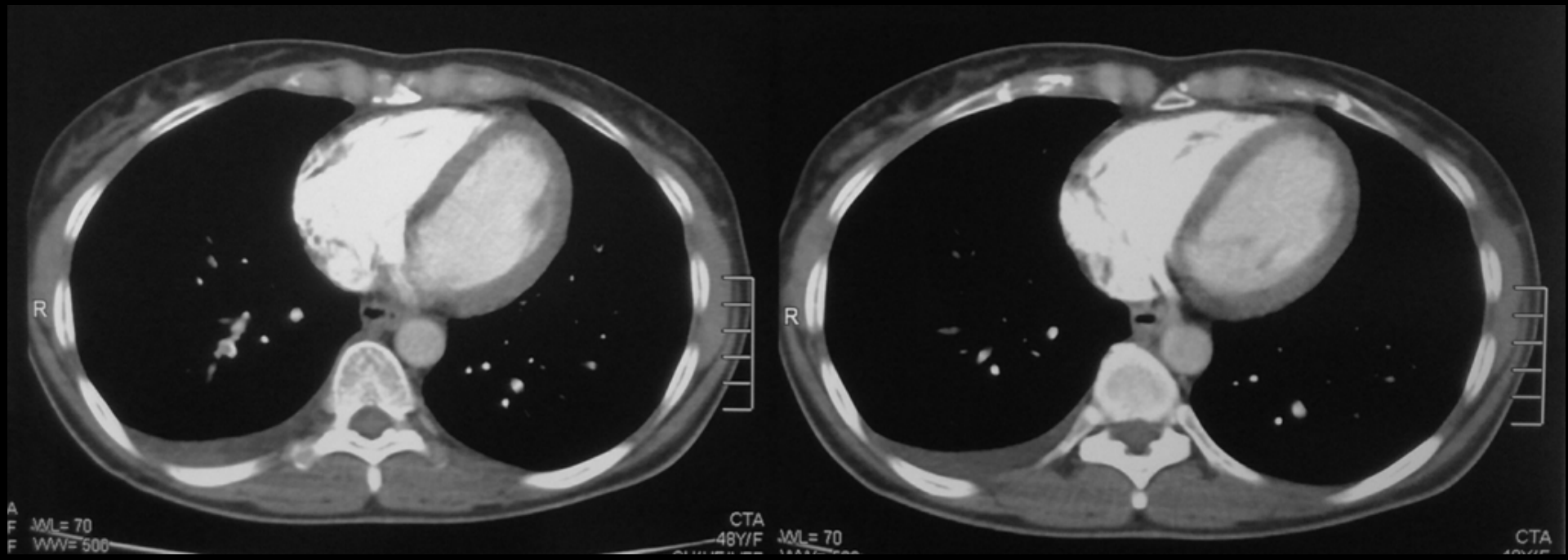

ΥΣ στην πνευμονική εμβολή

- 23-48% των ασθενών με ΠΕ έχουν ΥΣ στην α/α θώρακα
- 47-48% στην CT
- Άμφω 2-15%
- Συνήθως μικρές: 15% > 1/3 του ημιθωρακίου

CTPA σε ασθενείς με μονόπλευρη ΥΣ σαν αρχική εξέταση

- ΠΕ διαπιστώθηκε σε 9/141 (6,4%) συνολικά ασθενείς
- ΠΕ βρέθηκε σε 8/82 (9,8%) αυτών που τελικά είχαν κακοήθη υπεζ συλλογή
- Μόνο σε 1 από τους ασθενείς η ΠΕ υπήρχε σαν υποψία όταν ζητήθηκε η CTPA

Hooper C et al. Respiration 2014;87:26-31

Υπεζωκοτική Συλλογή με πυρετό και θωρακαλγία

- Ασθενής 62 ετών με εμπύρετο (μέχρι 38,5^{o} C) και θωρακαλγία πλευριτικού τύπου από 2ημερου
- Ακρόαση ΚΦ, HR 102 /min – RR 20/min – SaO2 96%
- Α/Α Θώρακα: ΚΦ
- CTPA (-) για ΠΕ. Μικρή ΥΣ. Τέθηκε σε μοξυφλοξασίνη

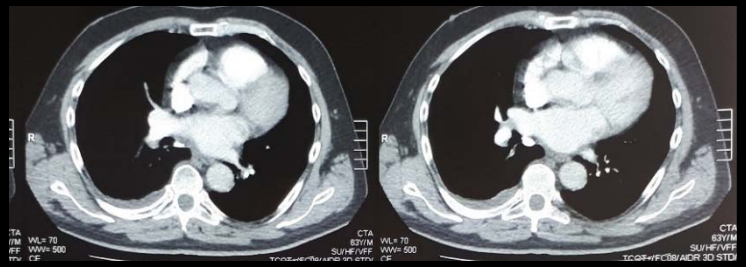

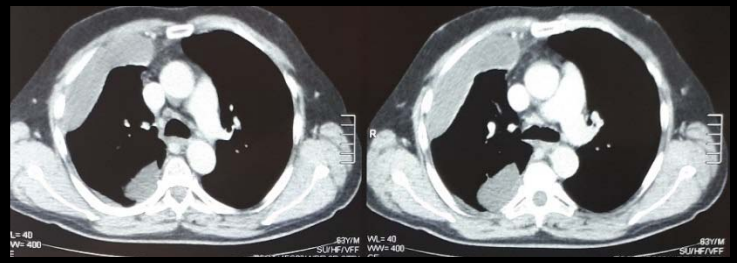

4 μέρες μετά

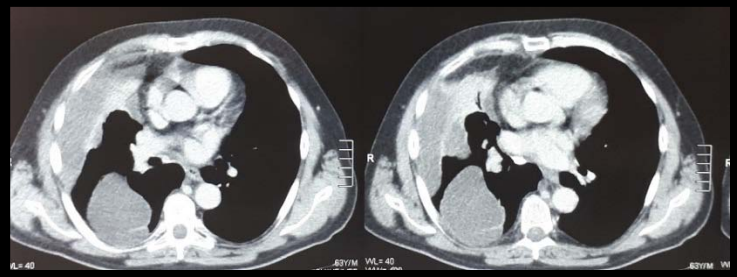

Υπεζωκοτική λοίμωξη

- Συνηθέστερη αιτία, η παραπνευμονική υπεζ συλλογή (90%)
- Αντιδραστική – 10% αληθής λοίμωξη που απαιτεί παροχέτευση
- Πιθανή διάγνωση σε κάθε ασθενή με ΥΣ και πυρετό
- Μπορεί να κυριαρχεί η θωρακαλγία
- Σε ασθενή με αναερόβια λοίμωξη μπορεί να έχει υποξεία πορεία με αμβλυχρά συμπτώματα
- **Κάθε ασθενής με πνευμονία και ΥΣ θα πρέπει να νοσηλεύεται και η ΥΣ να παρακεντάται αν είναι ικανού μεγέθους**
- Αντιμετώπιση: αντιβίωση και παροχέτευση με θωρακοσωλήνα ή χειρουργική
- Διάρκεια αντιβίωσης: τουλάχιστον 21 μέρες με την προϋπόθεση ότι έχει απορροφηθεί το υγρό

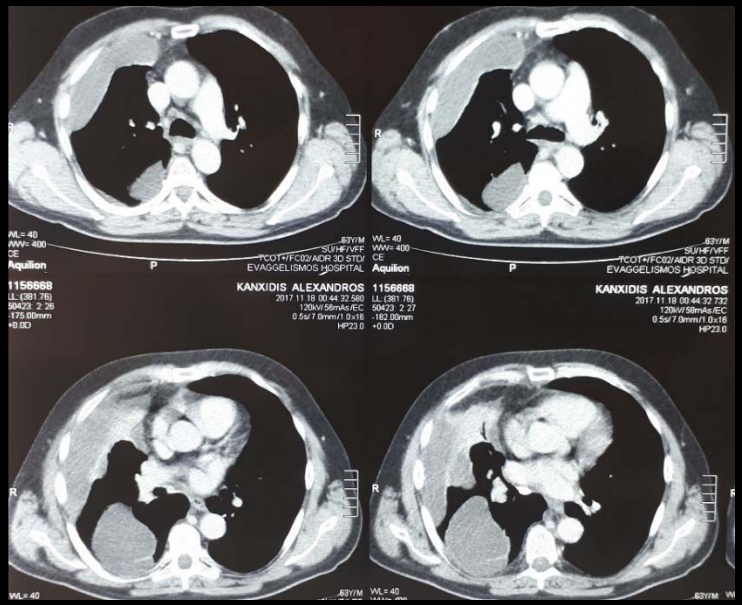

Αντιμετωπίστηκε με αντιβίωση και τοποθέτηση θωρακικού καθετήρα εμπρός. Αποτυχία παροχέτευσης με καθετήρα. Αρνήθηκε χειρουργείο. Απυρέτησε

1 μήνα μετά την έξοδό του

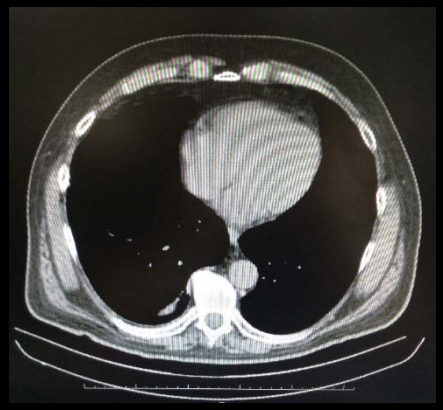

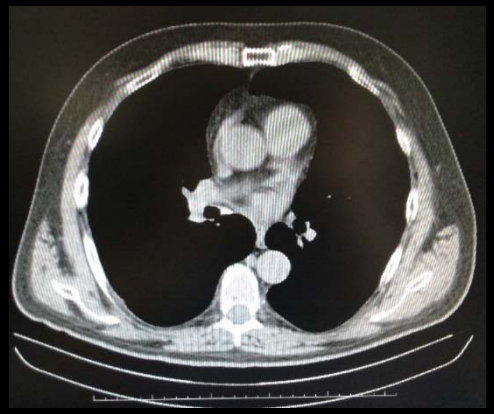

Υπεζωκοτική συλλογή και δύσπνοια την προσπάθεια

- Άντρας 72 ετών, καπνιστής 80 Π.Ε. με δύσπνοια στην προσπάθεια τις τελευταίες 15 μέρες.
- Πριν 1,5 μήνα είχε υποβληθεί σε by-pass
- Αντιμετωπίστηκε στην κοινότητα με Κλαρυθρομικίνη για μία εβδομάδα
- Η δύσπνοια χειροτέρευσε
- RR 26/min - SaO2 94%

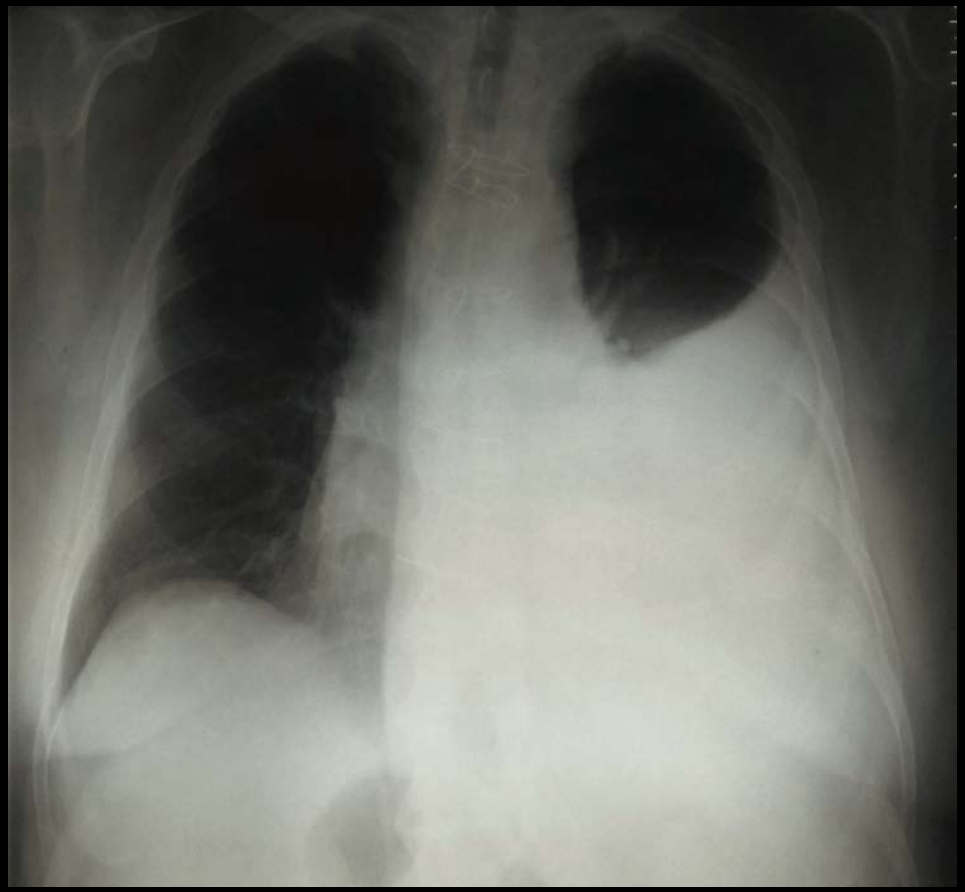

- Μπορεί να είναι post-CABG αλλά πρέπει να αποκλειστεί η **κακοήθεια**
- Πρέπει να **παροχετευτεί** για να ανακούφιση

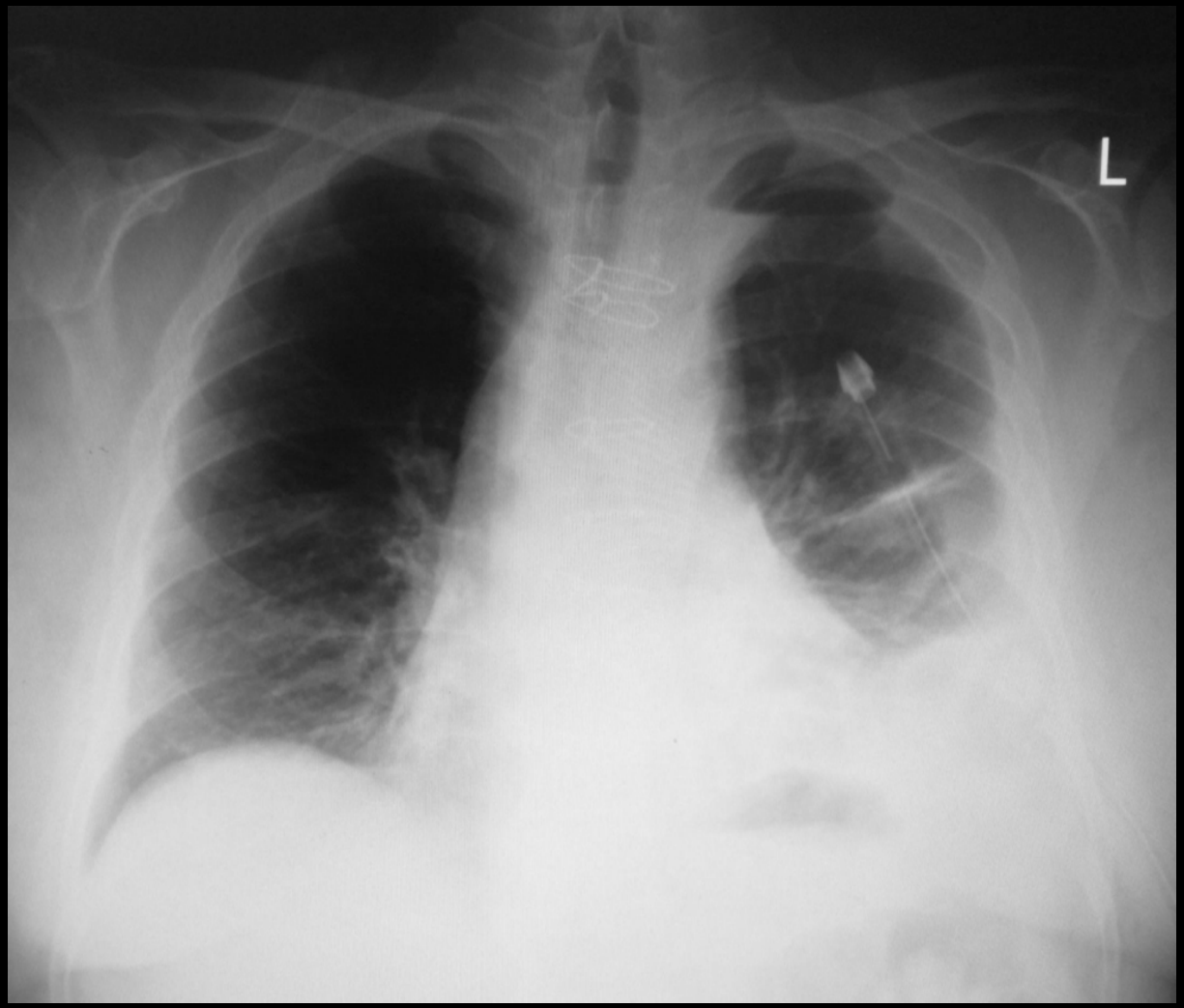

Η ΥΣ παροχετεύτηκε για να ανακουφιστεί η δύσπνοια

Το υγρό ήταν ένα ξανθοχρωματικό εξίδρωμα με 80% λεμφοκύτταρα και ΚΦ γλυκόζη και pH

Εν αναμονή της κυτταρολογικής εξέτασης τέθηκε σε παρακολούθηση

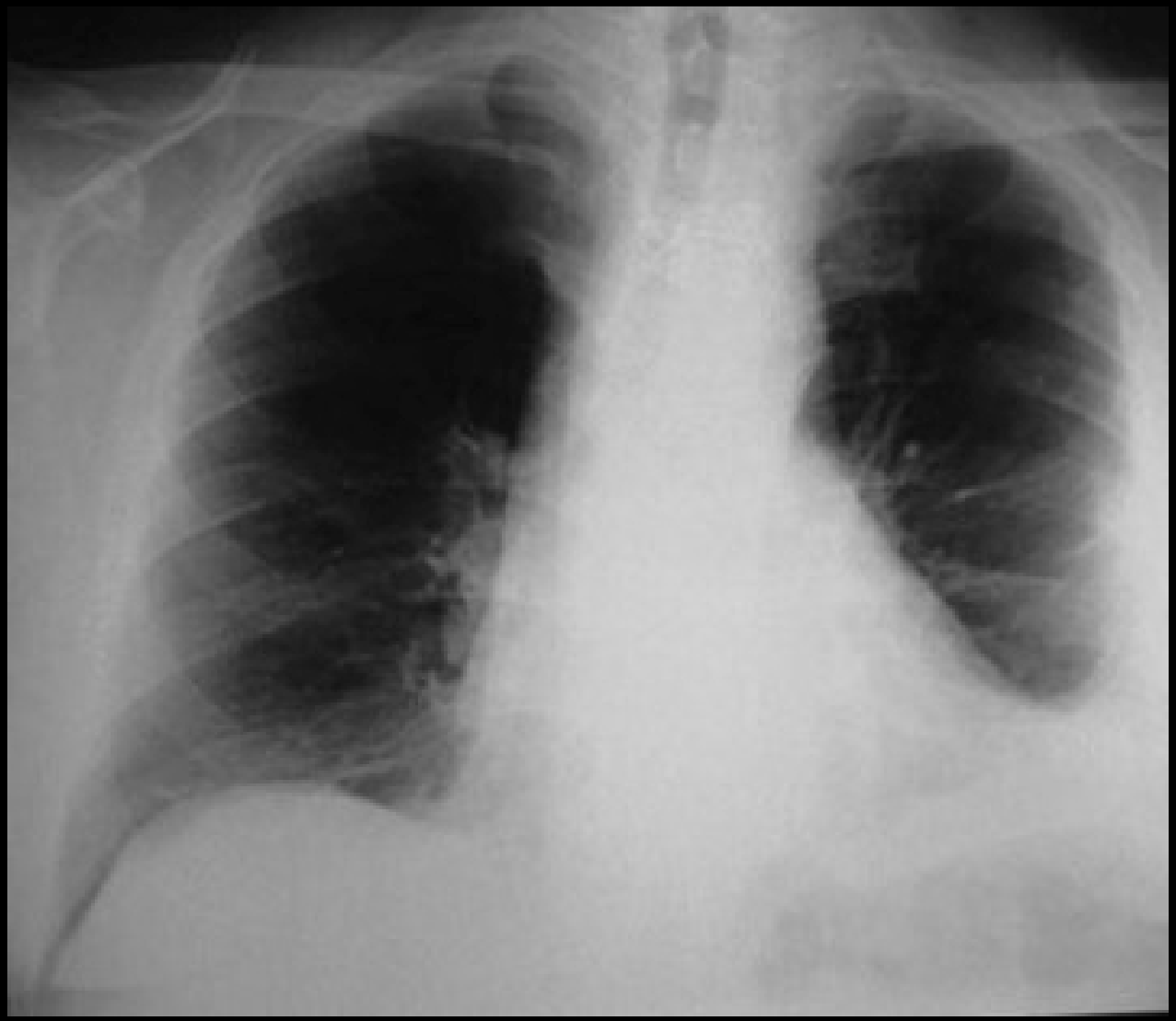

1 μήνα μετά, η κυτταρολογική ήταν αρνητική, ο ασθενής ασυμπτωματικός και το μέγεθος της ΥΣ είχε μειωθεί σημαντικά χωρίς κάποια ειδική θεραπεία

ΥΣ με χρόνια δύσπνοια και θωρακαλγία

- 78 ετών
- πρώην καπνιστής
- ΣΝ με by-pass πριν 17 έτη
- Ισχαιμική καρδιοπάθεια, EF 40%
- Δύσπνοια στην προσπάθεια και οιδήματα σφυρών τον 2/2017
- Δεν παρακεντήθηκε
- Τέθηκε σε διουρητική αγωγή

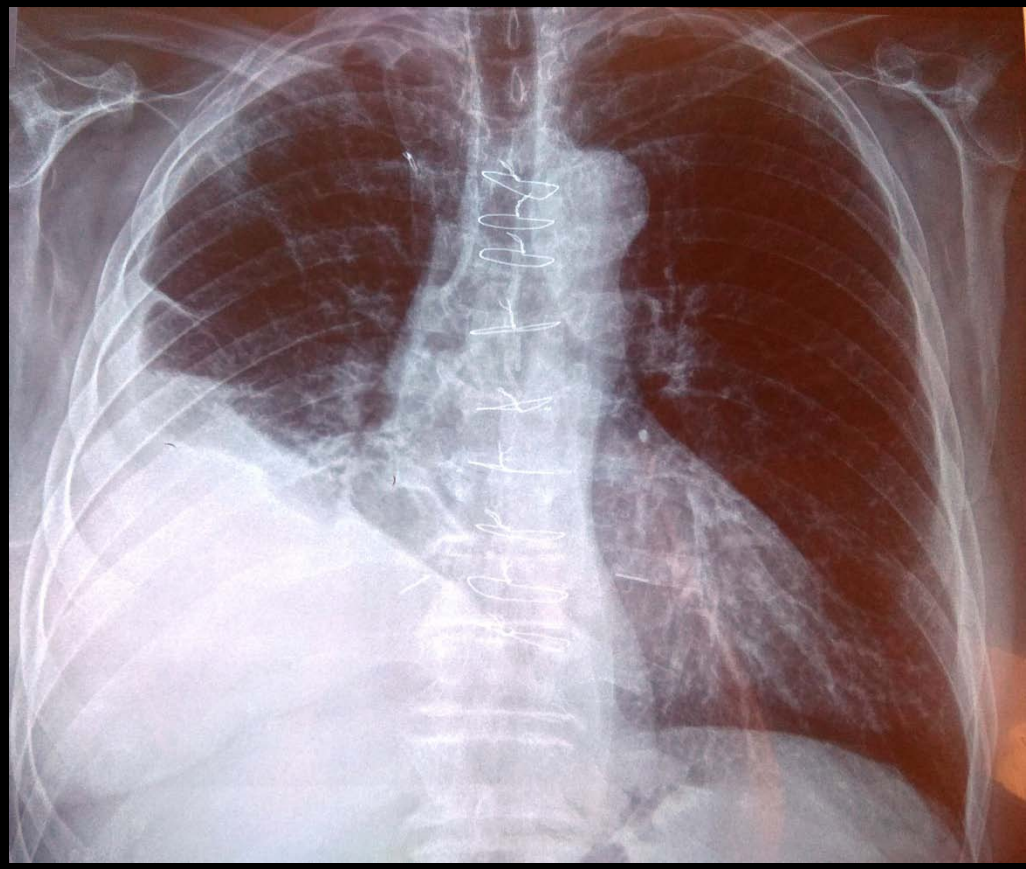

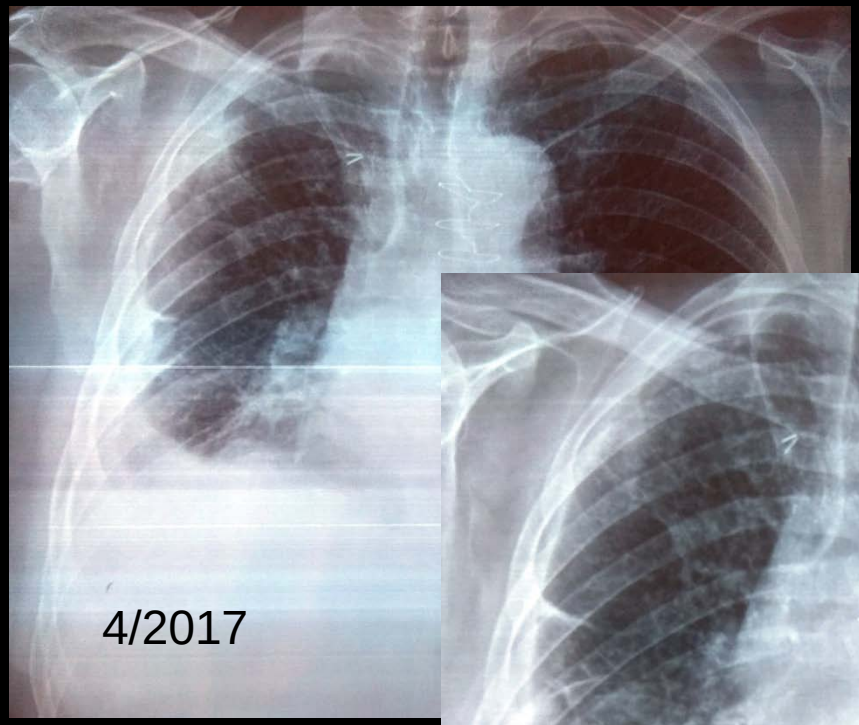
4/2017

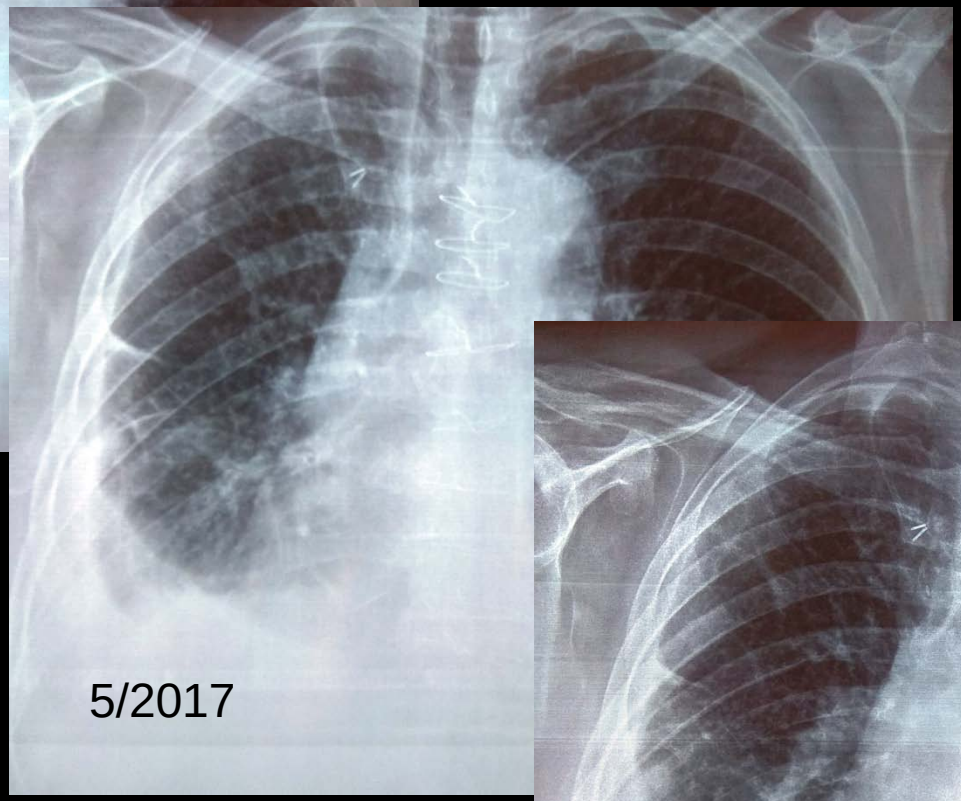
5/2017

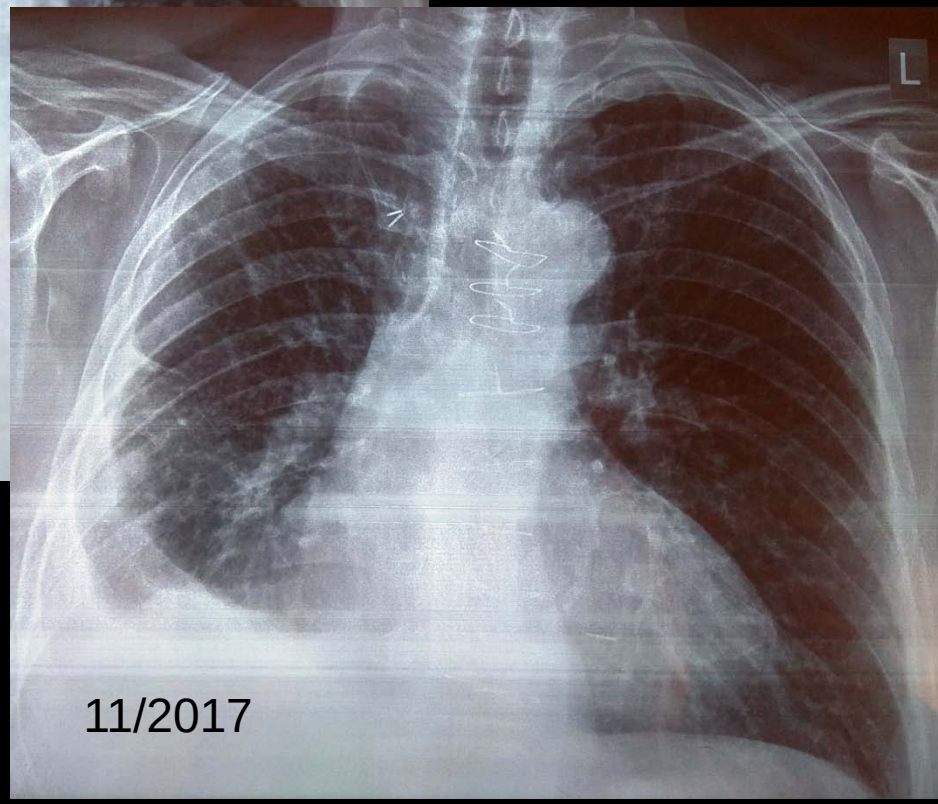
L
11/2017

ΥΣ με χρόνια δύσπνοια και θωρακαλγία

Από τον 12/2017 θωρακαλγία ΔΕ με αντανάκλαση στο ΔΕ υποχόνδριο. Επίμονη, με βαθμιαία επιδείνωση

3/2018

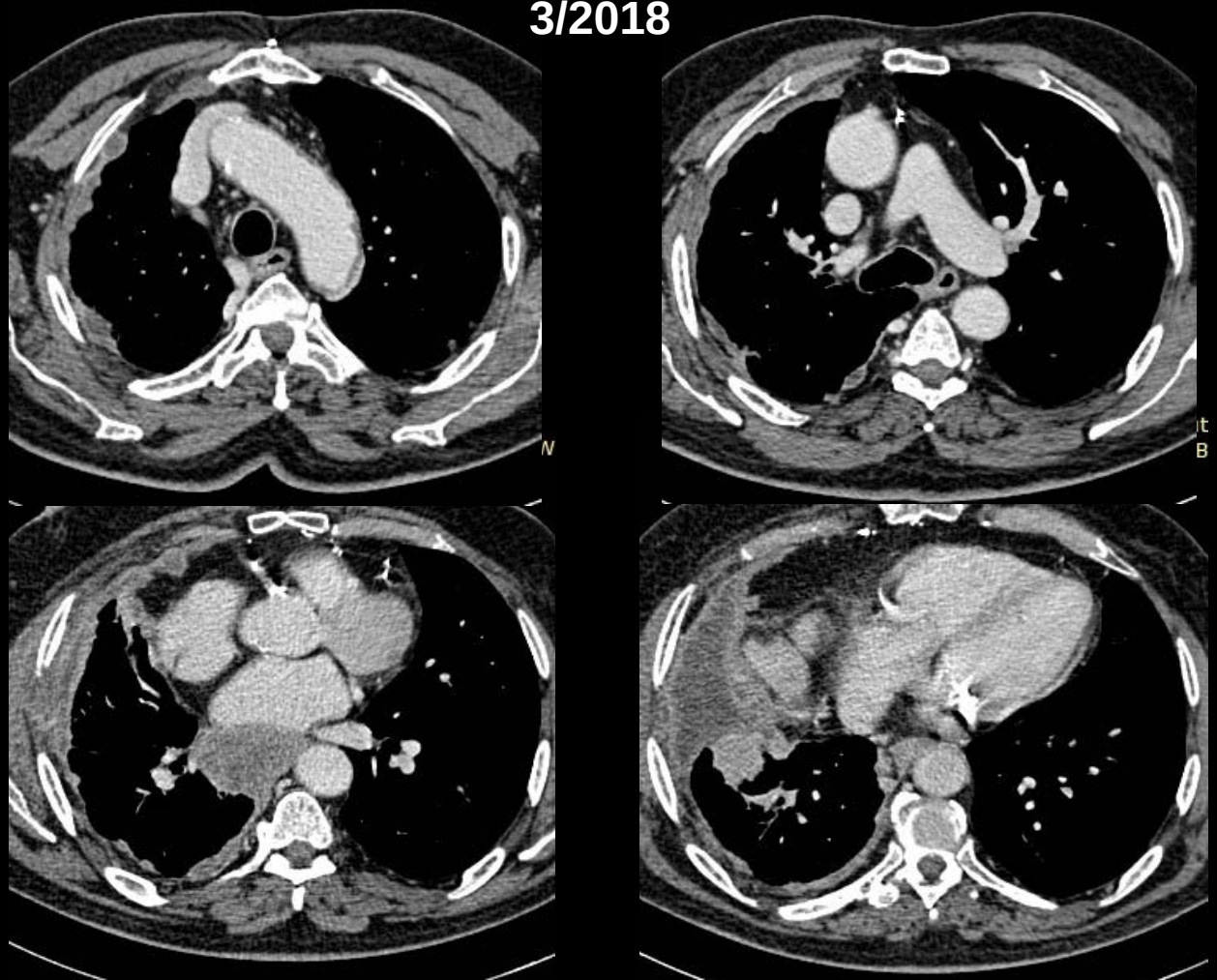

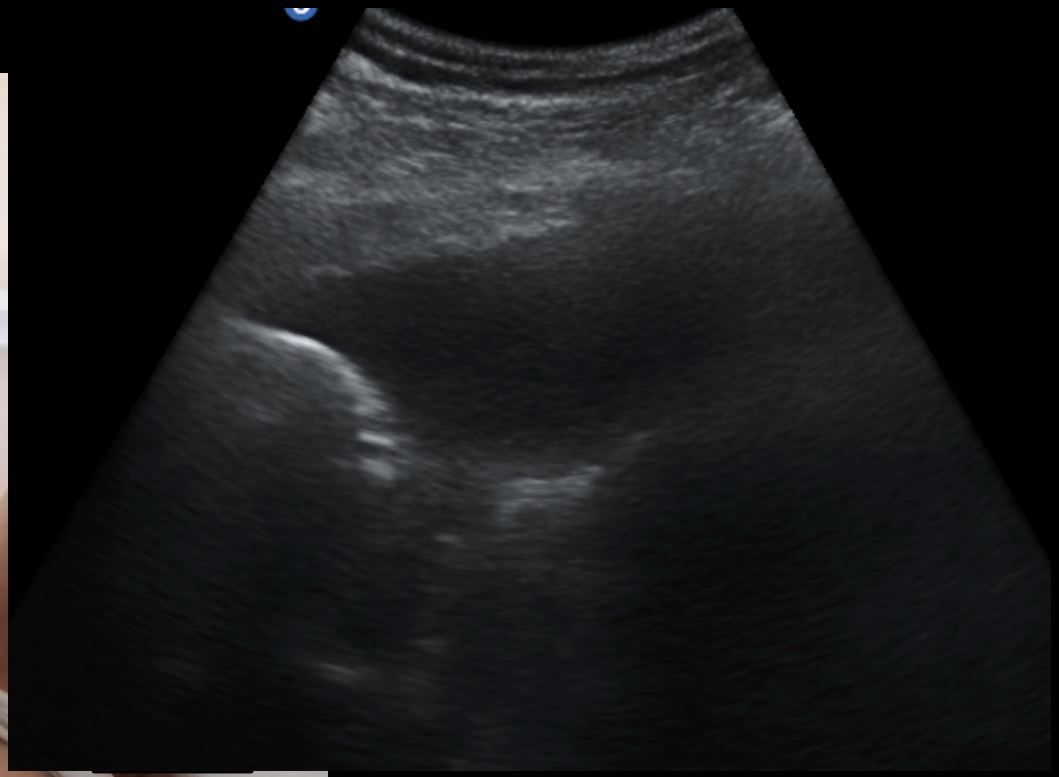

- Ξανθοχρωματικό υγρό
- pH 7.0
- Λεμφοκυτταρικό εξίδρωμα
- Λεύκωμα 1,2
- LDH 1280
- Κυτταρολογική (-)

Κυτταρολογική (-)

Βιοψία υπό US: ισχυρή υποψία για δεσμοπλαστικό μεσοθηλίωμα

Διάγνωση κακοήθους ΥΣ

- Συνήθως μεταστατική νόσος (πνεύμονας, μαστός)
- Μπορεί να διερευνηθεί σε **εξωτερική** βάση αν είναι **ολιγοσυμπτωματική** και δεν είναι πιθανές άλλες διαγνώσεις που απαιτούν άμεση παρέμβαση

- **Απεικονιστικά**: πάχυνση του υπεζωκότα που είναι σημαντική (>1 εκ), κυκλοτερής, ανώμαλη ή αφορά τον μεσοθωρακικό υπεζωκότα ισχυρά συνηγορεί υπέρ κακοήθειας

Leung AN et al. AJR 1990;154:487-92
Qureshi NR et al. Thorax 2009; 64: 139-43

- **Κυτταρολογική** εξέταση: ευαισθησία (σε γενικές γραμμές 60%) ποικίλει ανάλογα με ιστολογικό τύπο (20-80%) και έκταση προσβολής
ιδανικά 2-3 δείγματα $\geq$ 50 ml

- **Βιοψία**: θωρακοσκοπική ή κατευθυνόμενη (CT ή US) κατά περίπτωση

Mc Donald CM et al. Ann Thorac Surg 2018
Maskell et al. Lancet 2003; 361: 1326
Metintas M et al. Chest 2010;137:1362-68
Hallifax RJ et al. Chest 2014;148:1001-6

Εύκολες βιοψίες

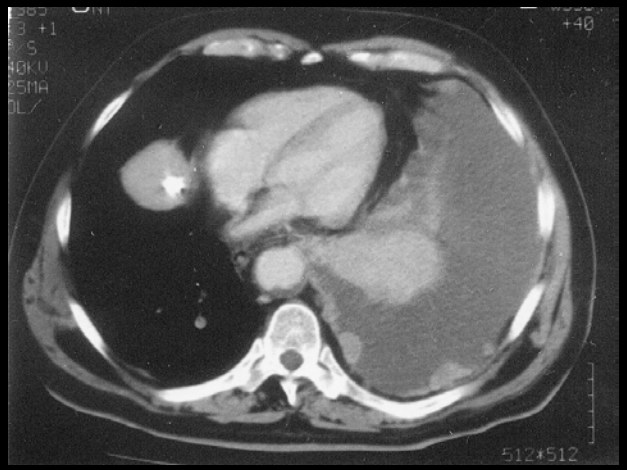

Αντιμετώπιση κακοήθους ΥΣ

- **Συστηματική θεραπεία** (χημειοευαίσθητα)

- **Ανακούφιση Δύσπνοιας**

- **Πλευρόδεση** (μέσω θωρακοσωλήνα ή στο τέλος της θωρακοσκόπησης), συνήθως με ταλκ
- Μόνιμος υπεζωκοτικός καθετήρας (**IPC**)
- **Συνδιασμός**

Davies HE et al. JAMA 2012; 307:23833-9
Bhatnagar R et al. NEJM 2018; 378: 1313-22

Παρακολούθηση ασθενούς με ΚΥΣ

- Μπορεί να ελεγχθεί με συστηματική θεραπεία ή πλευρόδεση (ταλκ επιτυχία περίπου 70% στον μήνα)
- Επανεμφάνιση της ΥΣ μπορεί να σημαίνει ότι η νόσος **υποτροπιάζει** ή αν είναι ετερόπλερη, ότι υποκρύπτεται **άλλη αιτία** (ΠΕ, λοίμωξη, ατελεκτασία, Κ/Α)
- Η υποτροπή της νόσου δεν πρέπει να θεωρείται ως δεδομένη αιτία της ΥΣ και ο ασθενής θα πρέπει να διερευνάται βάση της κλινικής εκτίμησης

Συμπεράσματα

- Η κλινική υποψία ΥΣ πρέπει να ακολουθείται από απεικονιστική επιβεβαίωση της παρουσίας της
- Το υπερηχογράφημα είναι πολύτιμη μέθοδος για την αναγνω΄ριση και παρακέντηση μίας ΥΣ
- Ασθενείς με οξέα συμπτώματα και ΥΣ ή με δύσπνοια η σοβαρότητα της οποίας δεν μπορεί να εξειγηθεί από το μέγεθος της ΥΣ να παραπέμπονται σε ΤΕΠ
- Ολιγοσυμπτωματικοί σθενείς με υποξεία/χρόνια εμφάνιση μπορεί να διερευνηθούν σε εξωτερική βάση
- Η παρακέντηση της ΥΣ μπορεί να γίνει σε εξωτερική βαση, ειδικά όταν υπάρχει πρόσβαση σε US
- Η CT- ή US-κατευθυνόμενη βιοψία υπεζωκότα μπορεί να γίνει σε εξωτερική βάση