Διαγνωστική προσέγγιση διαχύτων πνευμονοπαθειών

Βλάσης Σπ. Πολυχρονόπουλος

- Δεν έχω σύγκρουση συμφερόντων

ΟΡΟΛΟΓΙΑ: Διεθνής τάση: ΔΙΑΧΥΤΕΣ—ΑΝΤΙ ΔΙΑΜΕΣΕΣ

Κυρίως προσβολή διαμεσου ιστού(IPF,NSIP)

Προσβολή κυψελίδων (OP,DAH,EP,HP)

Μικτό πρότυπο

•

- *1. du Bois R .-Costabel U- Egan J : DiffuseParenchymal Lung Disease;Bollinger 2007*
- *2.Baughmann R, Du Bois R: Diffuse Lung DiseaseArnold;2004*

Βασικές αρχές διαγνωστικής προσέγγισης διαχύτων πνευμονοπαθειών

Αποκλεισμός: Λοιμώξεως(ανοσοκαταστολή;)

Βρογχεκτασιών (HRCT)

Καρδ.πν.οιδήματος(Ιστορικό,ΗΚΓ,ECHO)

Νεοπλασίας

Βρογχοκυψελιδικό – Λεμφαγ.διασπ.- Μεταστατικό

↓ BAL+ΔΒΒ

↓ ΔΒΒ + ↓↓ Sαο2

↓ Ιστορικό- TBNA ή VATS

Βασικές αρχές διαγνωστικής προσέγγισης διαχύτων πνευμονοπαθειών—
CT vs CXR----------Conventional vs HRCT

Conventional

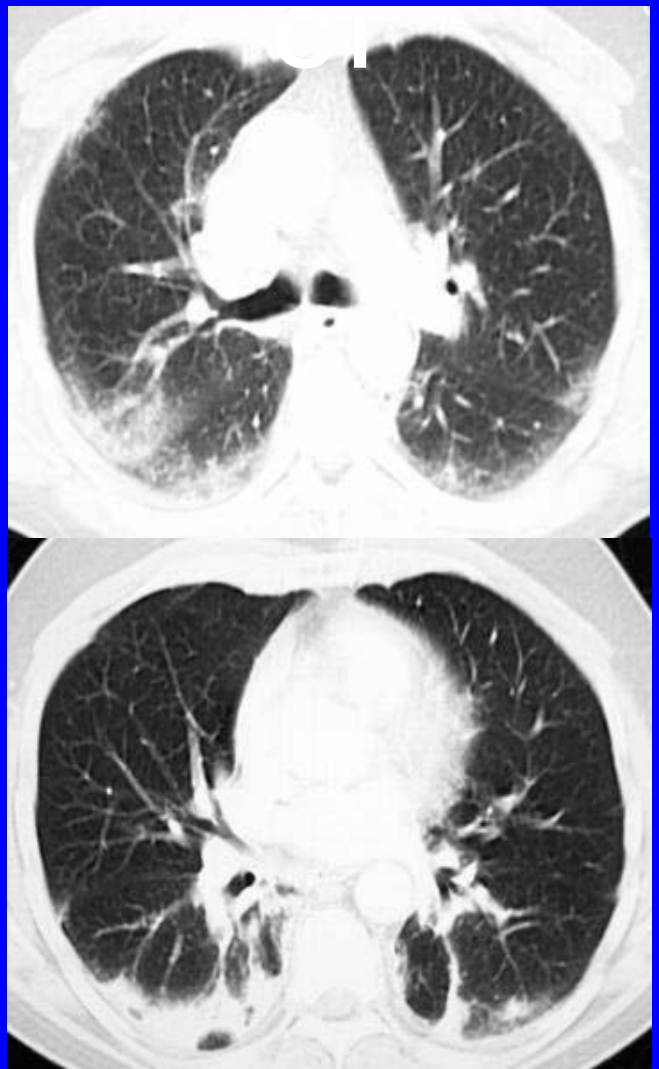

HRCT

Διαγνωστική προσέγγιση διαχύτων πνευμονοπαθειών στο Ιατρείο:

- Ασυμπτωματικός
  ή σχεδόν ασυμπτωματικός ΄΄ασθενής΄΄

- Προιούσα εμφάνιση συμπτωμάτων

Ασυμπτωματικός ΄΄ασθενής΄΄

ΠΡΟΣΕΡΧΕΤΑΙ ΔΙΟΤΙ ΣΕ ΤΥΧΑΙΟ ΕΛΕΓΧΟ ΕΜΦΑΝΙΖΕΙ

Κυψελιδικού τύπου σκίαση

(OP, Loeffler, HP)

Μπορεί να εμφανίζει ελάχιστα συμπτώματα

Λεμφαδένες
Οζίδια-κύστεις

(Σαρκοείδωση, Πυριτίαση-Ιστοπλάσμωση ΤΒC- ανεμευλογία-Ηωσ.κοκ)

Ασυμπτωματικό άτομο (οζίδια)
CT ΕΛΕΓΧΟΣ

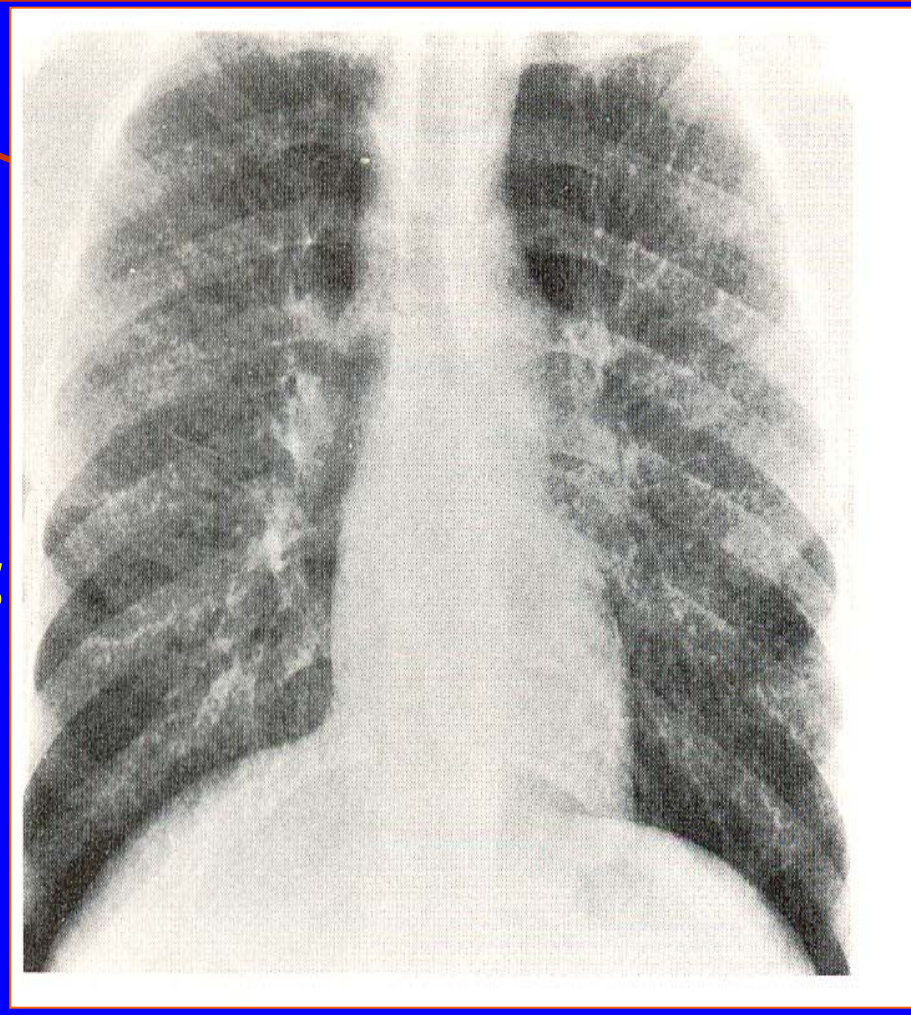

Πνευμονοκονίωση
(ιστορικό, προηγ.α/α, HRCT: eggshell)

Σαρκοείδωση (Βιοψία, BAL),
Λοιπά συστήματα+/-λεμφαδενες

Κεχροειδής TBC: Κακουχία, πυρετός, ωχρότητα, έκθεση, (ΔΒΒ+BAL)

Ηωσ.κοκ.+κύστεις: HRCT,BAL

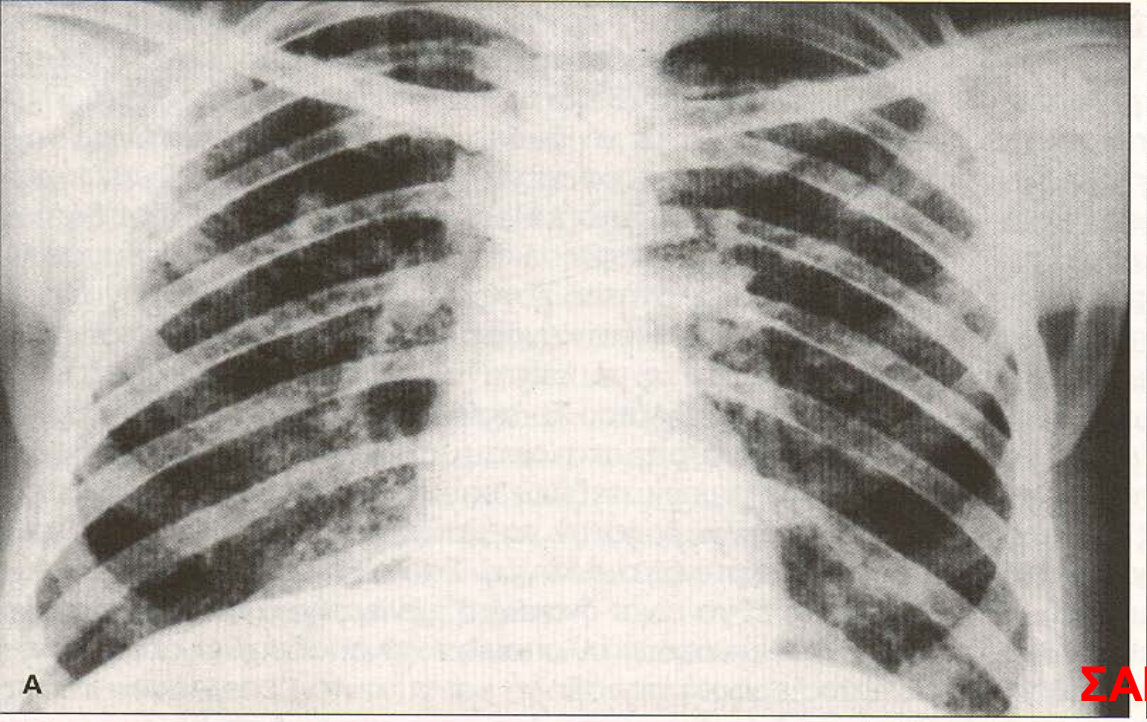

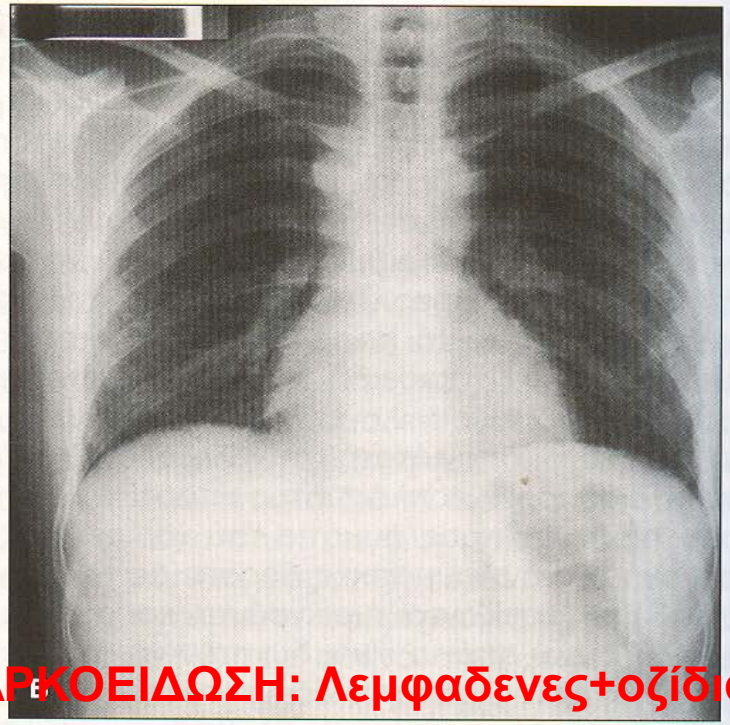

ΣΑΡΚΟΕΙΔΩΣΗ: Λεμφαδενες+οζίδια

<u>Κεχροειδής ΤΒC:</u> Κακουχία, πυρετός, ωχρότητα, έκθεση, (ΔΒΒ+BAL)

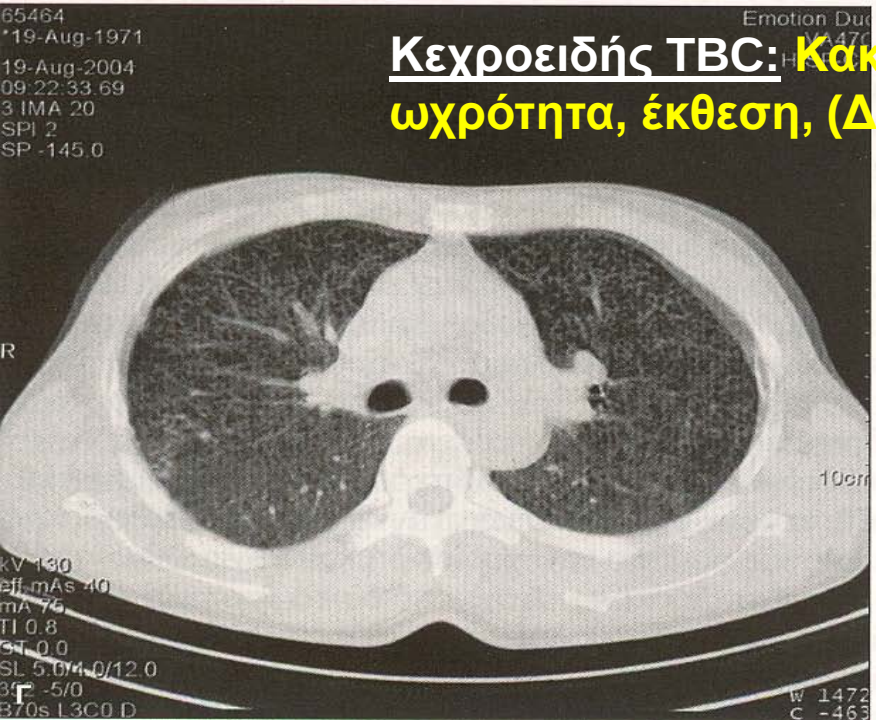

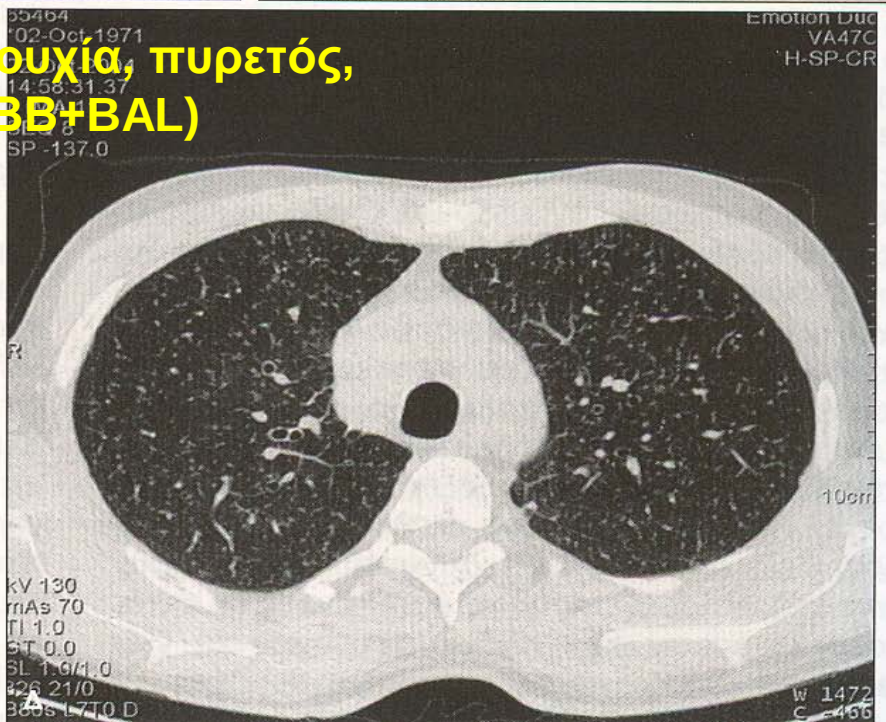

Ασυμπτωματικό/ελάχιστα συμπτωματικό άτομο (κυψ.σκίαση)
Αποκλείστε την λοίμωξη-

- OP,Loeffler, :

Θωρ.πόνος/δύσπνοια,βήχας,πυρέτιο

1:**Loeffler/2:OP:Περιφ.μετακινούμενες σκιάσεις-Καλή γεν.κατάσταση**

1:Ηωσινοφ.BAL- αυτόματη ίαση

2:OP: Βιοψία-BAL:Λεμφ/κό

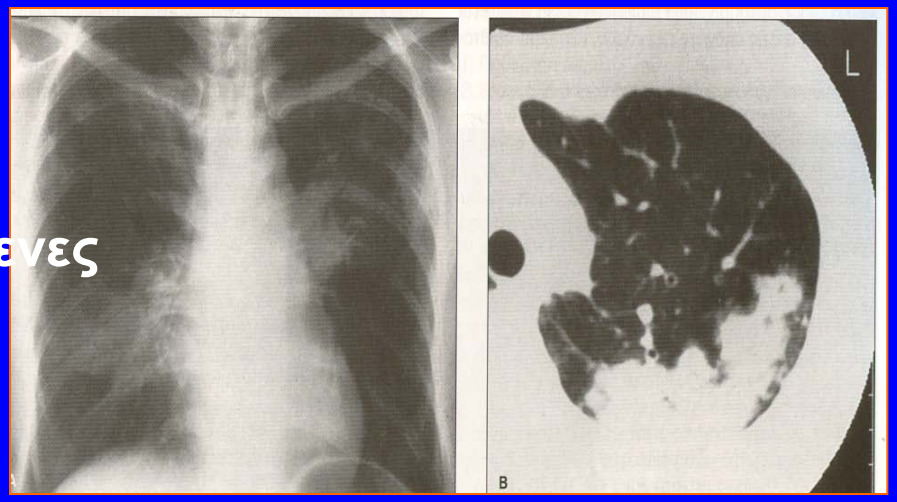

Διάχυτη πνευμονοπάθεια: προϊούσα εμφάνιση συμπτωμάτων-Διάμεσο πρότυπο

Ιδιοπαθής πνευμ. ίνωση (IPF)(Συχνότερη)

- **Βήχας ξηρός ---προϊούσα δύσπνοια (κόπωσης)**
- **Τρίζοντες (velcro) –πληκτροδακτυλία (30%)**
- **Απλή Α/α(φυσιολογική15-20%)HRCT:Τυπική65%-ΑΤΥΠΗ 35%**
- **FVC,FEV1:Αρχικά/Μεσα σταδια: ΚΦ.**
- **Α-α DO2 Κόπωσης/ ηρεμίας---Sao2 ---DLCO**
- **ΔΥΣΠΝΟΙΑ: ΔΕΝ ΑΝΑΦΕΡΕΤΑΙ ΕΚΤΟΣ ΕΆΝ ΕΡΩΤΗΘΕΙ ;**

Πώς ήταν η δραστηριότητά σας περυσι;(βαθμιαία εισβολή:εξοικείωση)

Sao2,Pao2,A-a DO2: Sao2:διακύμανση 8 --Pao2: 40

A-a-DO2:Εξαρτάται ΚΑΙ από την PaCO2:

PAO2=PIo2-PAco2/R

Pαο2= 80 mmHg ΜΗ φυσιολογικό, εάν Pαco2 : 24

PA-ao2: 120-80= 40 αντι για 15-20

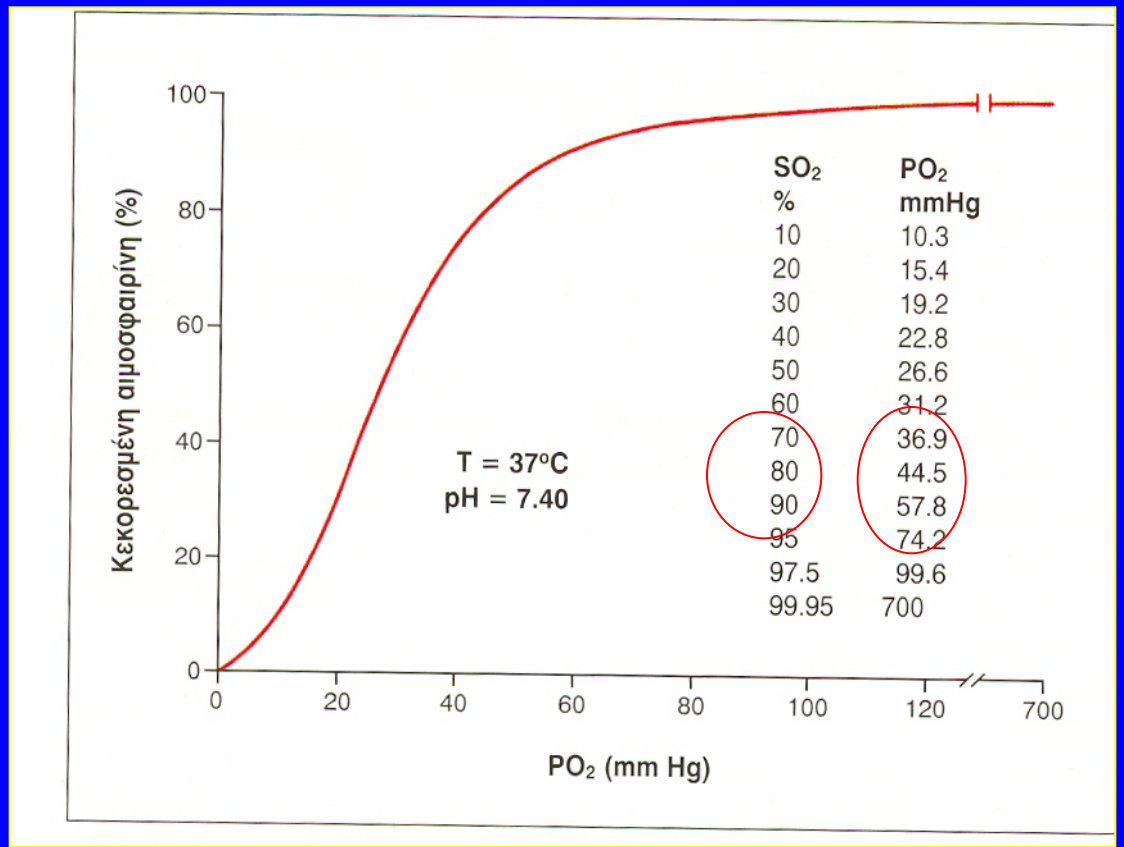

Κλινικά μηνύματα για την IPF

- Υποψιαστείτε τη νόσο

(>55, δύσπνοια,ξηρός βήχας)

Εξετάστε τον ασθενή

(κλινικά + A-α DO2- DLCO)

- Αξιολογείστε την HRCT
- Αποκλείστε: NSIP (ν.κολλαγόνου) – HP (BAL:λεμφοκ/ρωση-HRCT)

Ατυπες περιπτώσεις:35-45%

BAL(ίνες αμιάντου;λεμφοκυττάρωση;)

VATS?

- Συνδυάστε:
- CT + Ιστολογικά ευρήματα/BAL

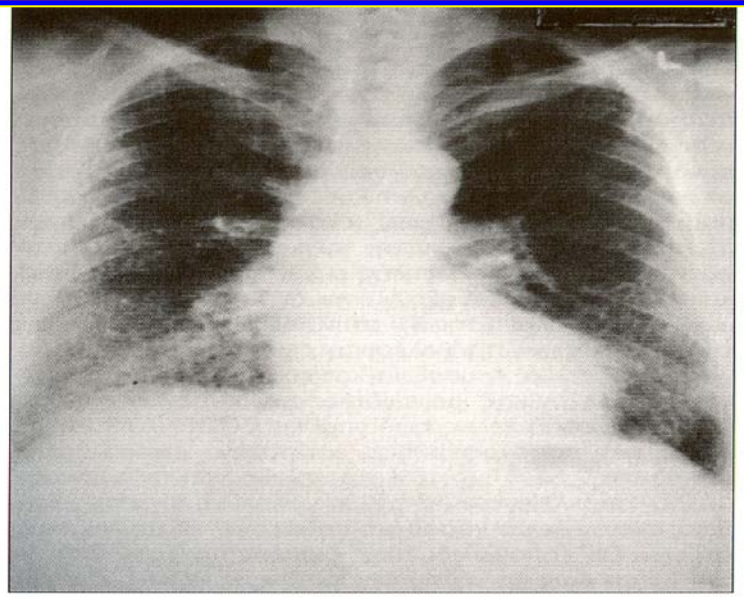

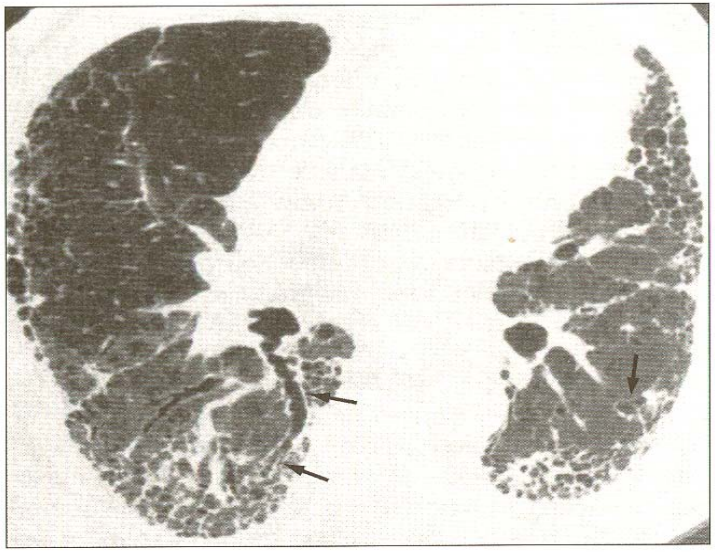

Σαρκοείδωση: Συχνά ασυμπτωματικός, ή μέτρια συμπτωματικός ασθενής

- **Μεγάλη δυσαναλογία ευρημάτων στην HRCT (πολλά) με την κλινική εξέταση (λίγα)**
- **Αίσθημα ΄΄πίεσης΄΄ στον θώρακα, ξηρός βήχας, συμπτώματα από άλλα συστήματα.**
- **Απαιτείται βιοψία για την διάγνωση (αποκλεισμός λεμφώματος, λεμφαγγ.διασπ. Ca, TBC)**
- **BAL:λεμφοκυττάρωση; CD4/CD8 >3,5 +τυπική A/α**
- ***Judson M. MUSC; 2007***

Κάθε μη νεκρωτικό κοκκίωμα ΔΕΝ είναι σαρκοείδωση και κάθε σαρκοείδωση ΔΕΝ χρειάζεται συνήθως κορτιζόνη

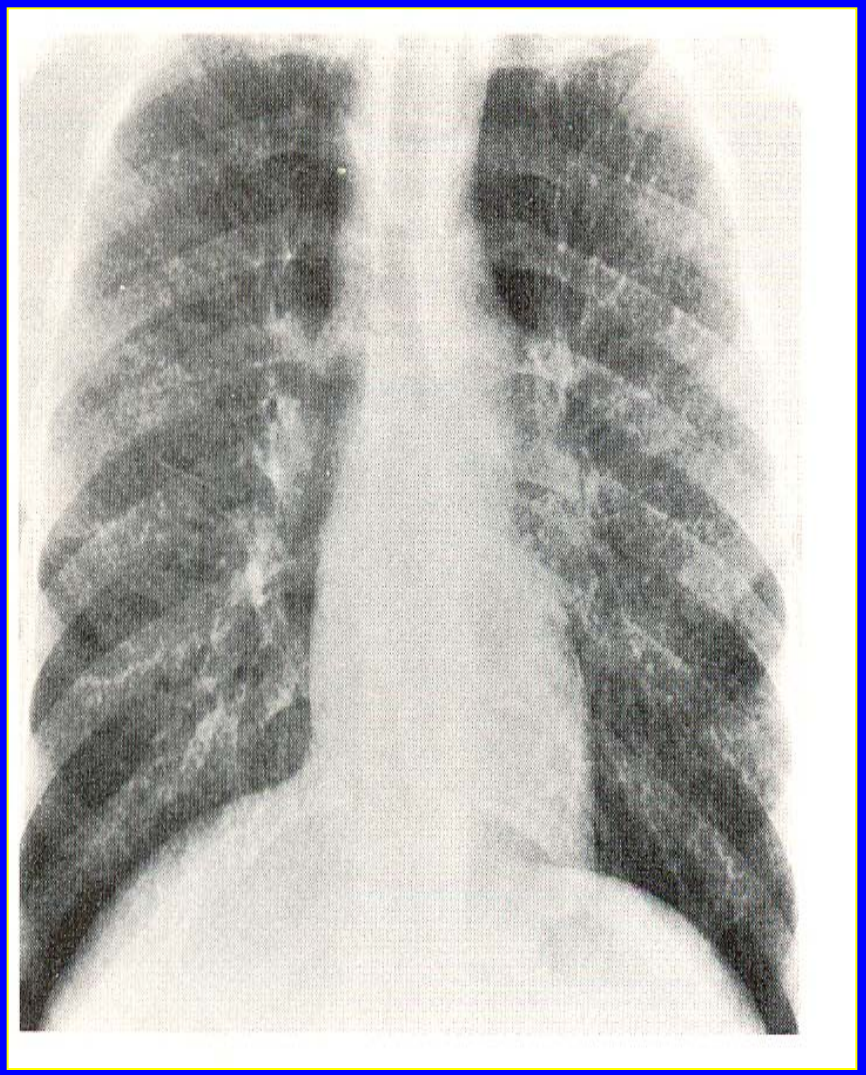

Κομβολογιοειδής πάχυνση : Απαντά και σε λεμφ/κή καρκινωμάτωση

Ηωσινόφιλο κοκκίωμα (EG)

- Οζίδια + κύστεις
- Καπνιστές
- Άτυπα ενοχλήματα (βήχας, θωρακικός πόνος, υποτρ. ΠΝΟ)
- BAL (CD1α>5%) + HRCT σε καπνιστή: Διάγνωση

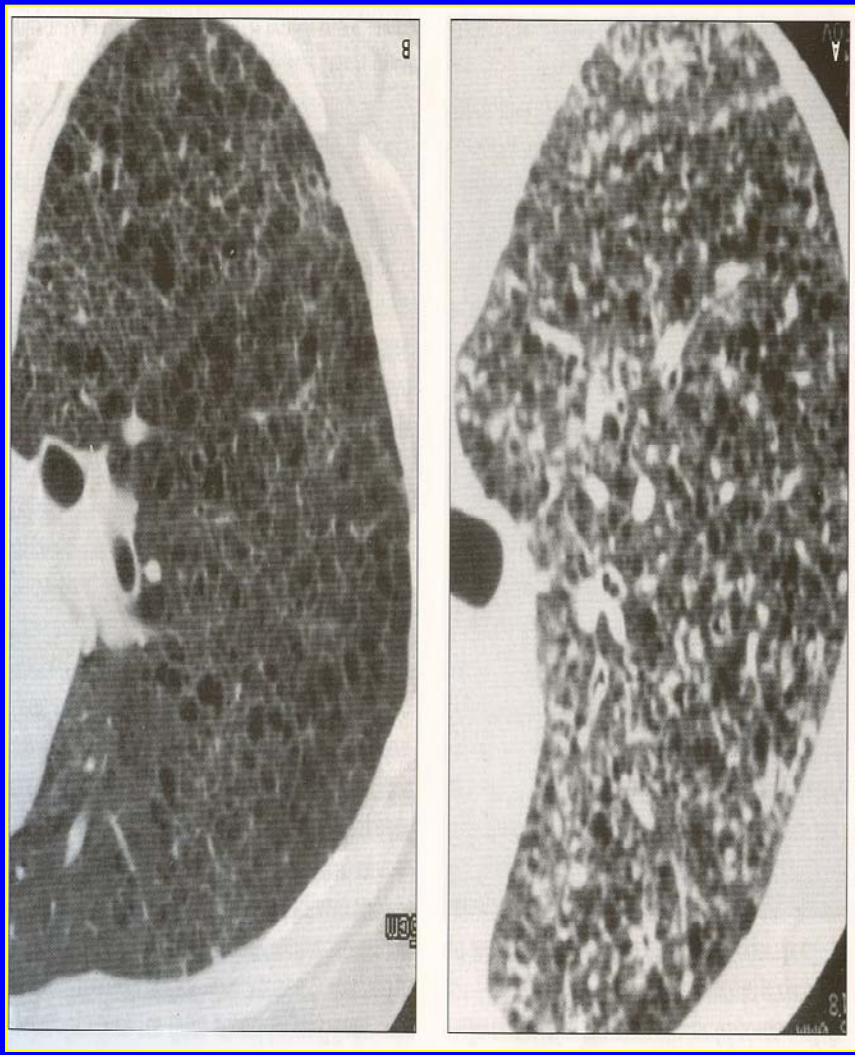

Schwarz M,KingT.:Decker 2003

LAM

- Γυναίκες συνήθως <50
- Γεωγρ.τύπου κύστεις

Προσβολή λεμφαγγείων θώρακα + κοιλίας (χυλοπεριτόναιο)

Συχνά: Αγγειολειομύωμα νεφρού

- Δύσπνοια- υποτρ,ΠΝΟ διάταση κοιλίας

- **Συχνά :**
HRCT+ συμπτώματα= διάγνωση

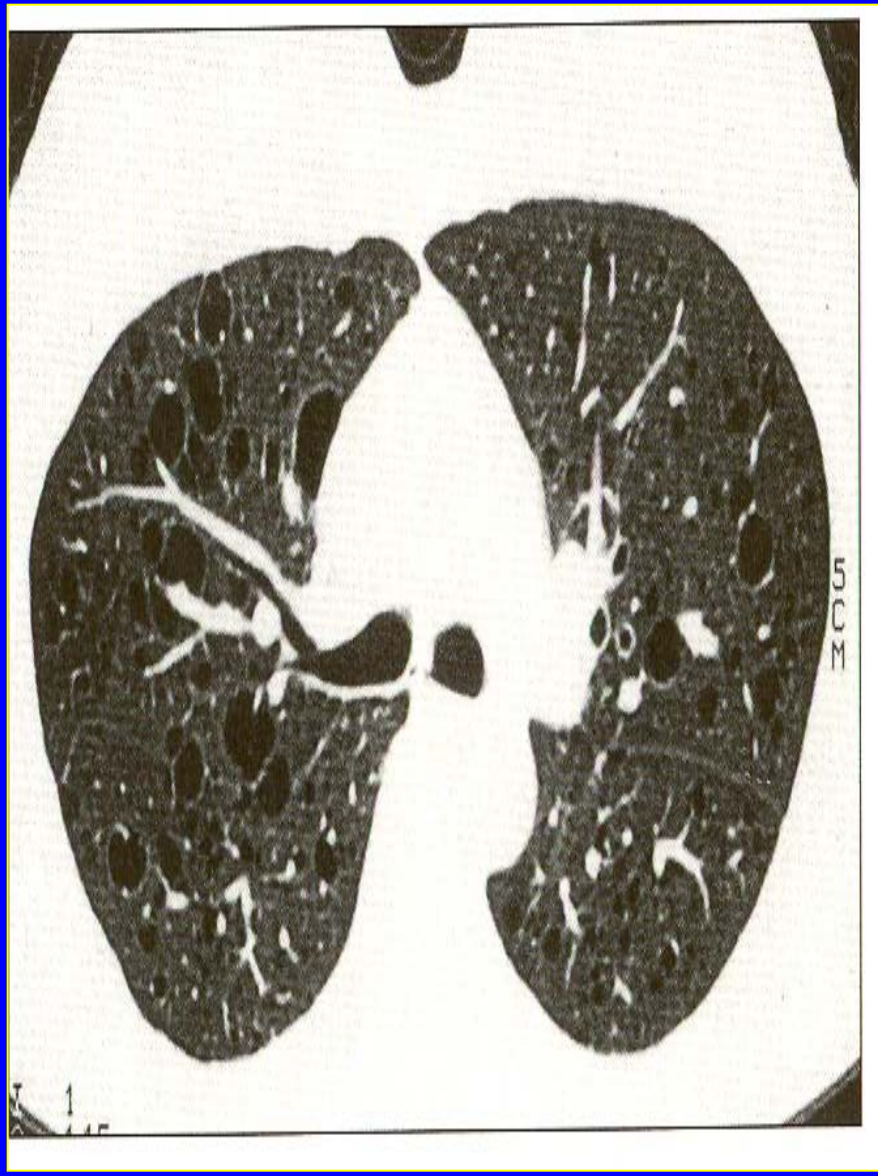

Schwarz M,KingT.:Decker 2003

Βρογχιολίτιδες

Δύσπνοια-Συρίττουσα αναπνοή

- **Αποφρακτική νόσος – ΔΕΝ ΒΕΛΤΙΩΝΕΤΑΙ ΜΕ ΑΓΩΓΗ (ΧΑΠ, άσθμα)**
- **Συχνά διαγιγνώσκεται ως ΧΑΠ, άσθμα**
- **HRCT:Μπουμπουκιασμένο δένδρο/παγίδευση αέρα: εικόνα μωσαϊκού**



Βιοψία(VATS)-Συχνα αποφεύγεται

Κυψελιδικό πρότυπο στην HRCT

Κυψελιδική αιμορραγία
(πυκνώσεις+ όζοι;Wegener)

Λοίμωξη (Κοινή,TBC,ευκαιριακή),

OP,EP, Κυψ.πρωτ. ΛΙΠΟΕΙΔΙΚΗ ΠΝ-

Εικόνα παρατεταμένης πνευμονίας-

Μην αλλάζετε συνεχώς αντιβίωση

CT:Κυψελιδικό πρότυπο ΕΙΚΟΝΑ << ΠΝΕΥΜΟΝΙΑΣ>>

1:ΑΠΛΗ ΠΝΕΥΜΟΝΙΑ; χωρίς μεγάλη πτώση Ht, Sao2:
ΑΝΤΙΒΙΩΣΗ----ΙΚΑΝΟΠΟΙΗΤΙΚΗ ΠΟΡΕΙΑ----Ο ΣΥΝΗΘΗΣ ΚΑΝΟΝΑΣ-

2 : ΌΜΩΣ ΕΆΝ:ΕΠΙΜΟΝΗ ΠΥΡΕΤΟΥ, ΚΑΚΟΥΧΙΑΣ
Ασθενής με αμφω βοτρυδιακές σκιασεις(HRCT) +

⇓⇓⇓ Ht,SaO2,υποτροπιάζουσα εικόνα
ΡΩΤΗΣΤΕ ΓΙΑ ΥΠΟΤΡΟΠΗ ΩΡΛ συμπτωματων-

ΑΝΑΖΗΤΕΙΣΤΕ ΓΕΝ.ΟΥΡΩΝ---ΣΠΕΙΡΑΜΑΤΙΚΑ ΕΡΥΘΡΑ—
BAL: ΥΠΟΨΙΑ ΚΥΨΕΛΙΔΙΚΗΣ ΑΙΜΟΡΡΑΓΙΑΣ: DAH

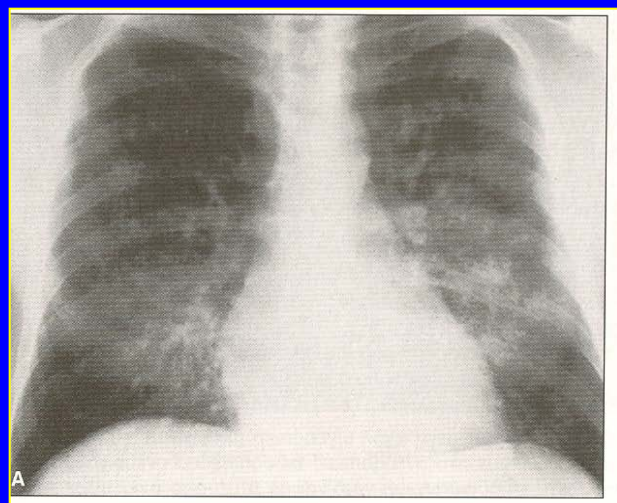

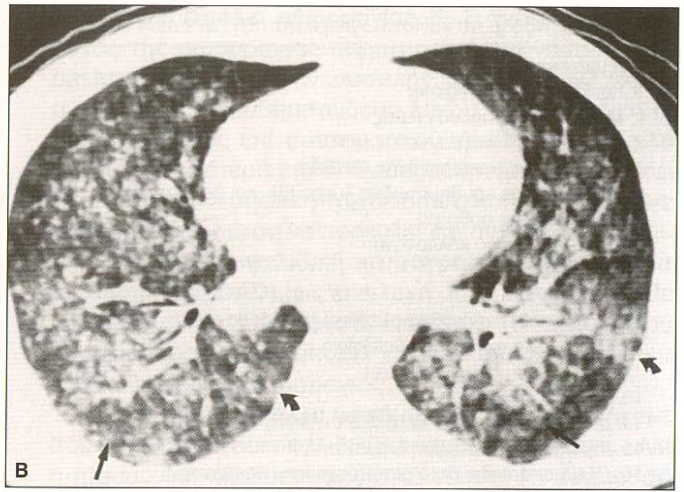

Κλινική εκδήλωση DAH

- Οξεία (εισπνοή crack)
- Χρονία

(Zamora;Medicine 1997)

1: Επί ήδη υπάρχουσας νόσου (συστ.αγγειϊτιδας)-Υποτροπές <<πνευμονίας>>

2: Ως πρώτη εκδήλωση υποκειμένης νόσου

ΑΙΜΟΠΤΥΣΗ ΣΤΟ 65%

ΔΙΑΓΝΩΣΗ DAH

- Βρογχοσκόπηση
- (BAL)

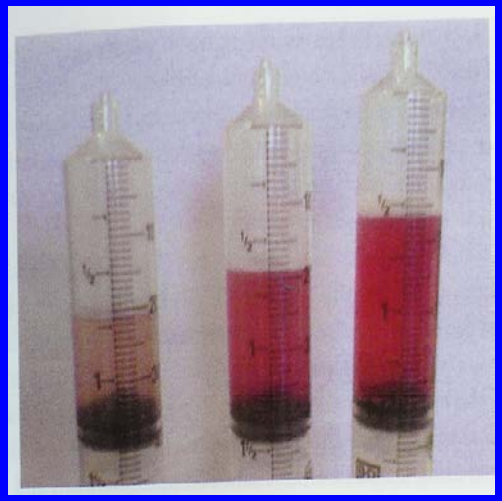

- APTT, INR, CRP, ANA, ANCA, anti-GBM, Ra test , antiphospholipoid antibody

ΚΛΙΝΙΚΟ ΜΗΝΥΜΑ-ΔΑΗ:

- ***1:ΕΑΝ:*** Πολύ χαμηλός Ht, Sao2, βοτρυοειδεις σκιασεις(CT)-Υποτροπή-ΩΡΛ-Σπειραμ.ερυθρα:

  BAL: ΣΙΔΗΡΟΦΑΓΑ >40%---ANA, ANCA---

2: ΚΑΘΕ ΕΜΠΥΡΕΤΟ, ΜΕ CRP, ΛΕΥΚΑ:

ΔΕΝ ΣΗΜΑΙΝΕΙ ΠΑΝΤΑ ΠΝΕΥΜΟΝΙΑ

ΜΗΝ ΑΛΛΑΖΕΤΕ ΣΥΝΕΧΩΣ ΑΝΤΙΒΙΩΣΗ

- **3: Μην χορηγείτε κορτιζόνη για λίγες ημερες**

(αμβλύνει την κλινική εικόνα-κινδυνος οριστικής απώλειας νεφρικής λειτουργίας)

4: ΕΑΝ:(1):αντιβίωση+Solumedrol 1gX3 Ημερες

εως οριστική διαγνωση: BAL, ANA, ANCA

ΚΛΙΝΙΚΟΑΚΤΙΝΟΛΟΓΙΚΗ ΕΙΚΟΝΑ ΠΝΕΥΜΟΝΙΑΣ

Περιφερική κατανομή-μετακινούμενες σκιάσεις
μη ανταποκριση/μερική,υποτροπή μετα αντιβίωση

Cryptogenic organizing pneumonitis Sixty-two year old man with a one month history of dyspnea with exertion, fatigue, and weight loss due to cryptogenic organizing pneumonitis. Posteroanterior roentgenogram reveals bilateral patchy alveolar opacities. There was complete resolution following corticosteroid therapy. Unfortunately, the disease recurred several times following withdrawal of corticosteroid therapy. Courtesy of Talmadge E King Jr, MD.

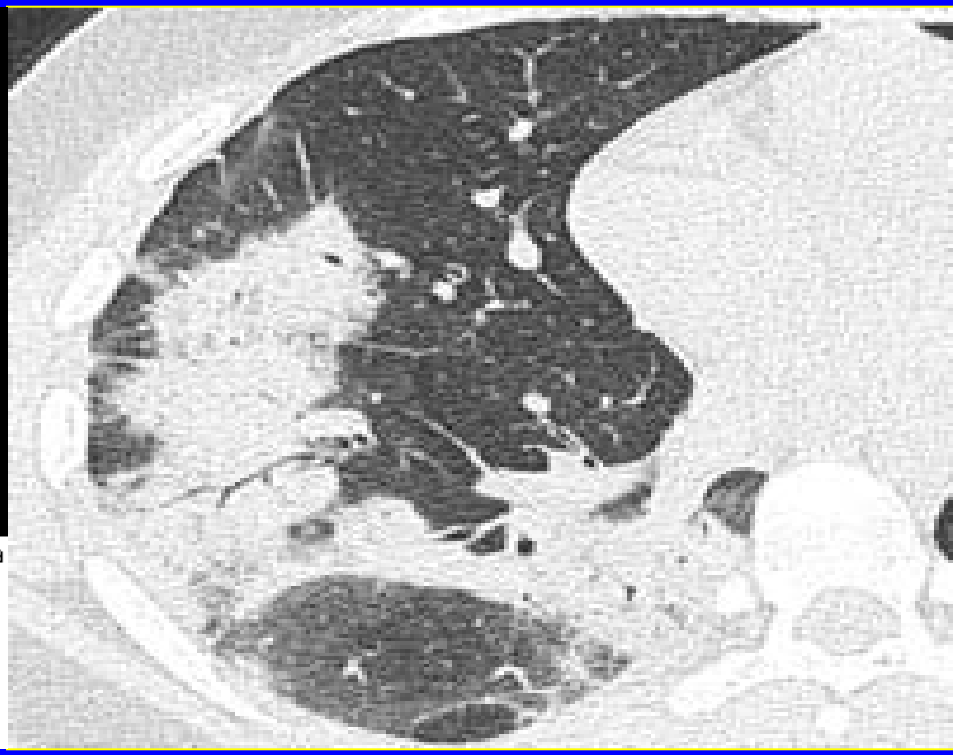

BAL+TBLB: Οργανούμενη πνευμονία/ηωσιν.πν---ΚΟΡΤΙΚΟΕΙΔΗ---

ΟΡ: Τυπική βιοψια-BAL: L>25%,Eos< 20%/Eos pn: Eos: >25% -

Πρωτοπαθής/δευτεροπαθής-Υποτροπή—

Μπορεί και εικόνα ARDS: BAL: αποκλεισμός DAH-Κορτιζόνη

HP:Hypersensitivity pneumonia

- << Ιωση>>, μυαλγίες,αρθραλγίες. Πυρετός, βήχας---
- **ΠΡΩΤΗ ΔΙΑΓΝΩΣΗ:Ιωση**

ΑΛΛΑ: ΕΆΝ:

- ***Τριζοντες***
- ***Υποξυγοναιμία κόπωσης***
- ***ΖΗΤΗΣΤΕ HRCT:***

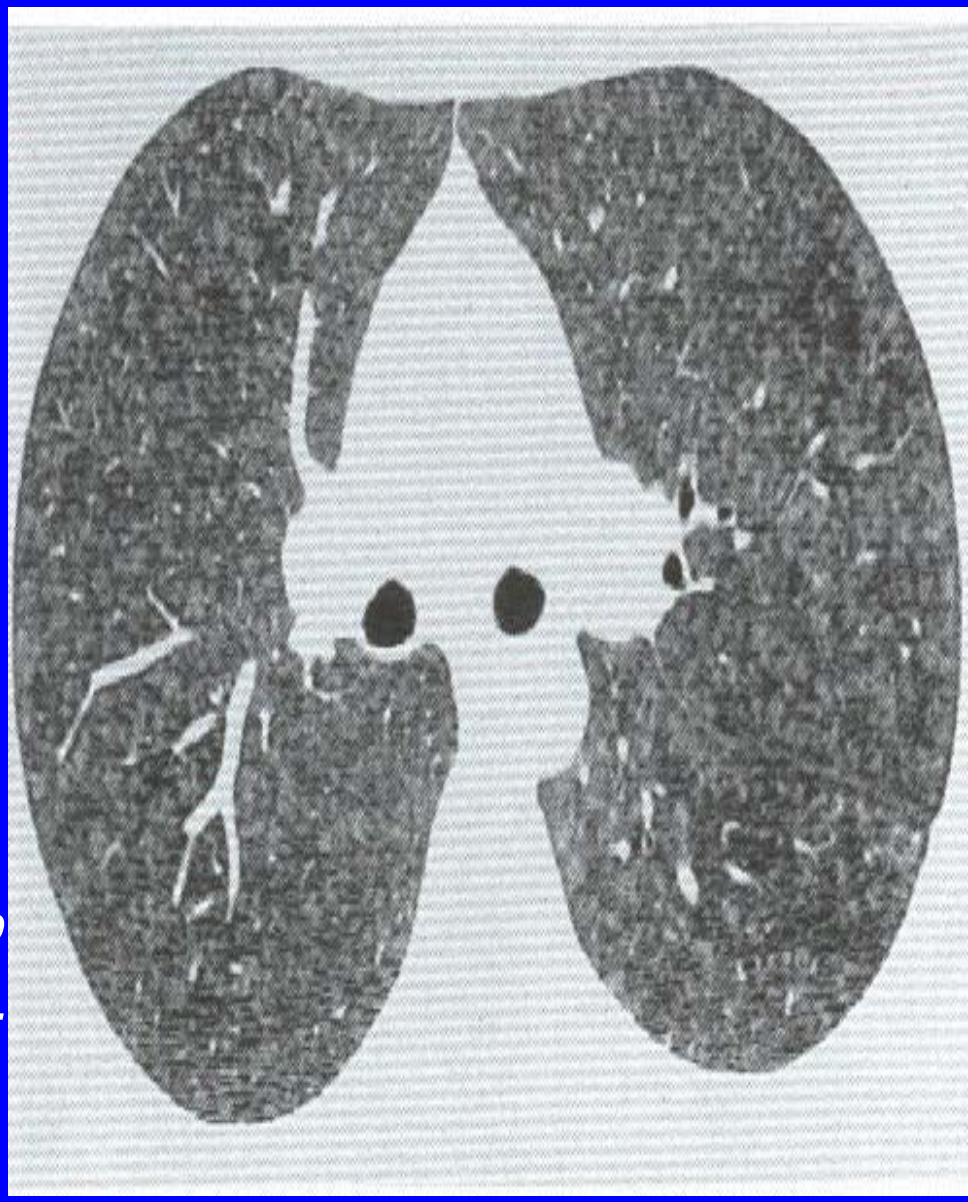

- ***BAL: LYMPHOCYTES> 40%***
- ***>50% χωρις εμφανή αιτία—***
- ***ΚΟΡΤΙΖΟΝΗ---***

ΙΝΟΤΙΚΗ ΜΟΡΦΗ- ως IPF:

Ανω λοβοί-θολή υαλοςBAL:Λεμφ/ρα

ΠΑΡΑΤΕΙΝΟΜΕΝΟ ΕΜΠΥΡΕΤΟ+ΒΡΟΓΧΟΠΝΕΥΜΟΝΙΚΕΣ ΕΣΤΙΕΣ

ΙΣΤΟΡΙΚΟ: ΔΥΣΚΟΙΛΙΟΤΗΤΑ;Υπακτικά;---- ΓΟΠ;

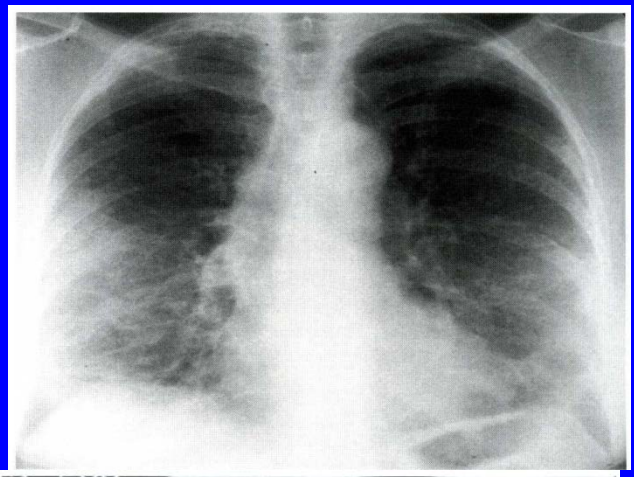

ΑΝΑΖΗΤΕΙΣΤΕ HRCT:

Οζίδια πυκνότητας λίπους;

BAL: Λιποσφαιρια-

Φαγοκυτταρωση λιπους από κυψελ.μακροφάγα

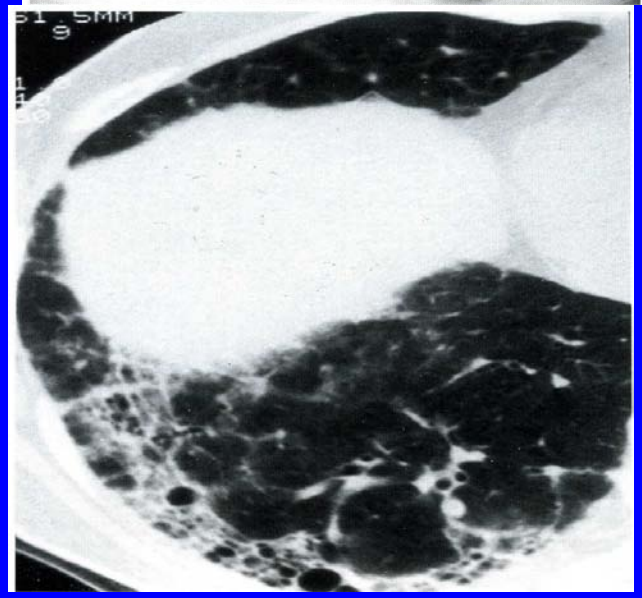

ΛΙΠΟΕΙΔΙΚΗΠΝΕΥΜΟΝΙΑ

ΧΡΟΝΙΑ ΜΟΡΦΗ---

Πυκνωτικά στοιχεια σε ασθενή υπο ανοσοκαταστολή,με/ανευ προυπάρχουσα IPF/NSIP

- ***ΑΡΧΟΜΕΝΗ ΠΑΡΟΞΥΝΣΗ IPF/NSIP:***

Γνωστή νόσος(CT)+Επιδείνωση δύσπνοιας+Νεα πυκν.στοιχεία:

Αποκλείστε καρδιακή κάμψη---ΛΟΙΜΩΞΗ: Ανοσοκαταστολη; PCP? BAL

ΧΩΡΙΣ ΝΕΑ CT ΕΥΡΗΜΑΤΑ: ΕΠΙΔΕΙΝΩΣΗ ΔΥΣΠΝΟΙΑΣ: ΠΙΘΑΝΗ ΠΘΕ;

ΥΠΟΤΡΟΠΗ ΧΡΟΝΙΑΣ ΟΡ Ή Ηωσιν.Πνευμονίας: χωρίς στοιχεία προυπάρχουσας ίνωσης(CT)-Φάρμακα; Αλλα αίτια-

ΑΝΟΣΟΚΑΤΕΣΤΑΛΜΕΝΟΣ ΧΩΡΙΣ ΔΙΑΧ.ΠΝΕΥΜΟΝΟΠΑΘΕΙΑ:

ΔΥΣΠΝΟΙΑ ΣΤΗΝ ΚΟΠΩΣΗ---

↓Sao2 ΚΑΤΆ ΤΗΝ ΚΟΠΩΣΗ+ΠΥΚΝΩΤΙΚΑ ΣΤΟΙΧΕΙΑ—

ΣΥΧΝΑ ΜΟΝΟΝ ΣΤΗΝ CT ΘΩΡΑΚΟΣ—

BAL: PCP ΚΑΙ ΑΛΛΑ ΕΥΚΑΙΡΙΑΚΑ ΜΙΚΡΟΒΙΑ

Δύσπνοια, παραγωγικός βήχας, καταβολή, πυρετός: Εικόνα <<λοίμωξης>>

- **CT ΘΩΡΑΚΟΣ: Εικόνα παράδοξου πλακοστρώτου: ΚΥΨΕΛΙΔΙΚΗ ΠΡΩΤΕΙΝΩΣΗ: BAL-**

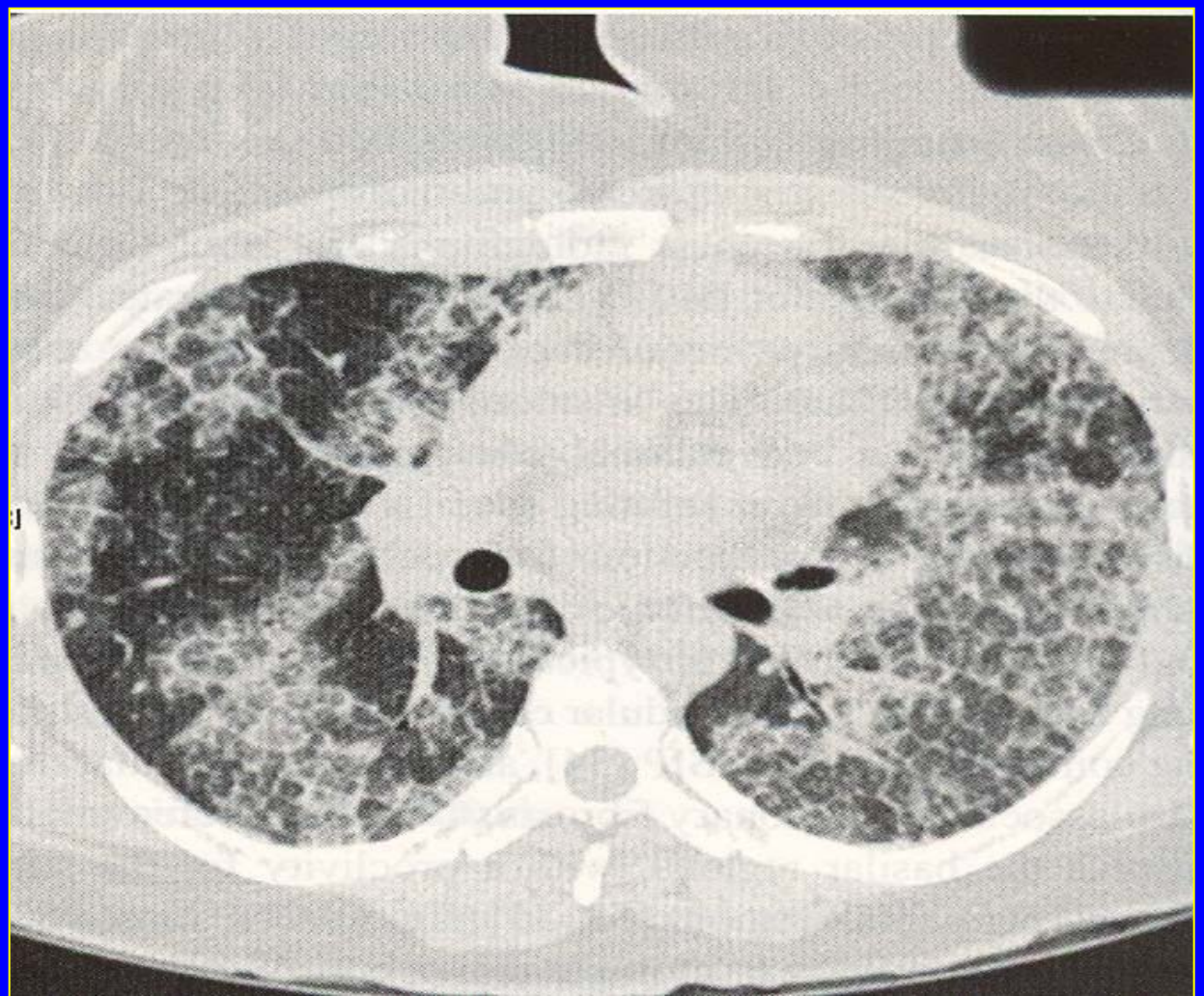

Η ΒΙΟΨΙΑ ΠΝΕΥΜΟΝΟΣ (VATS ή OLB) ΔΕΝ ΑΠΟΤΕΛΕΙ ΠΑΝΤΟΤΕ ΤΟ ΧΡΥΣΟ ΣΤΑΝΤΑΡ ΓΙΑ ΤΗ ΔΙΑΓΝΩΣΗ ΤΩΝ ΔΙΑΧΥΤΩΝ ΠΝΕΥΜΟΝΟΠΑΘΕΙΩΝ

Συνδυάστε: Ιστορικό+Κλιν.εξέταση+HRCT+εργ/κά

O. Sharma and T. Peros;Springer 2006

ΣΥΝΕΡΓΑΣΙΑ ΠΝΕΥΜ/ΓΟΥ, ΑΚΤΙΝΟΛΟΓΟΥ, ΙΣΤΟΛΟΓΟΥ

HP, EP, OP (ΔΒΒ/BAL)
IPF(ATS/ERS)-
DAH(BAL,κ.λ.π.) EG(BAL)
LAM(CT)
Βρογχιολίτιδες(CT+θερ/κό Κριτήριο)
Σαρκοείδωση(TBB, EBUS))

Βιοψία(VATS –OLB):
IPF, NSIP,
Βρογχιολίτιδες;
Ατυπη LAM, HG,OP

Σ Υ Μ Π Ε Ρ Α Σ Μ Α Τ Α(1)

1: ΔΙΑΧΥΤΕΣ ΠΝΕΥΜΟΝΟΠΑΘΕΙΕΣ:

Σπάνια νοσήματα—Σκεφθείτε τα όταν τα συνήθη δεν έχουν διαβάσει καλά το βιβλίο

(Χρ.Μελισσινός)

2: ΠΑΝΤΟΤΕ HRCT :ΕΠΙΚΡΑΤΟΥΝ ΠΡΟΤΥΠΟ

(Κυψελιδικό/ Διάμεσο πρότυπο)

3: ΣΥΝΔΥΑΣΤΕ: Ιστορικο+ Επανειλ.νοσηλείες-Εργ/κά(+γεν.ούρων)

Σ Υ Μ Π Ε Ρ Α Σ Μ Α Τ Α(2)

- ΜΗΝ ΘΕΩΡΕΙΤΕ ΤΑ ΠΑΝΤΑ ΛΟΙΜΩΞΗ-
- ΜΗΝ ΑΛΛΑΖΕΤΕ ΣΥΝΕΧΩΣ ΤΑ ΑΝΤΙΒΙΟΤΙΚΑ

(CRP,ΠΥΡΕΤΟΣ: ΔΕΝ ΕΊΝΑΙ ΠΡΟΝΟΜΙΑ ΛΟΙΜΩΞΗΣ)

ΜΗΝ: ΘΕΩΡΕΙΤΕ Ο,ΤΙ ΤΡΙΖΕΙ= ΤΡΙΖΟΝΤΕΣ =ΙΝΩΣΗ

ΜΗΝ: ΧΟΡΗΓΕΙΤΕ ΚΟΡΤΙΖΟΝΗ ,ΕΚΤΟΣ ΣΕ ΕΠΕΙΓΟΥΣΑ ΚΑΤΑΣΤΑΣΗ ΤΟΥ ΑΣΘΕΝΗ-

ΣΚΕΦΘΕΙΤΕ: ΕΥΚΑΙΡΙΑΚΗ ΛΟΙΜΩΞΗ-

ΠΡΟΦΥΛΑΞΤΕ ΤΟΝ ΑΣΘΕΝΗ ΑΠΌ ΑΥΤΗΝ ΚΑΙ ΤΗΝ ΤΒC-

ευχαριστώ