6ο ΕΚΠΑΙΔΕΥΤΙΚΟ ΣΥΜΠΟΣΙΟ ΕΝΤΑΤΙΚΗΣ ΘΕΡΑΠΕΙΑΣ:
‘Ο ΒΑΡΕΩΣ ΠΑΣΧΩΝ ΑΣΘΕΝΗΣ ΣΤΟ ΤΜΗΜΑ ΚΑΙ ΣΤΟ ΤΕΠ’
ΑΘΗΝΑ, 7-8 ΦΕΒΡΟΥΑΡΙΟΥ 2020
Α’ ΚΕΘ ΕΚΠΑ - ΓΝΑ ‘Ο ΕΥΑΓΓΕΛΙΣΜΟΣ’

Κώμα
Δομικά αίτια

Χαρίκλεια Βρεττού
MD, PhD, MRCP, EDIC
Επιμελήτρια Α΄ΚΕΘ
8/2/2020

6ο ΕΚΠΑΙΔΕΥΤΙΚΟ ΣΥΜΠΟΣΙΟ
Α' ΚΛΙΝΙΚΗΣ ΕΝΤΑΤΙΚΗΣ ΘΕΡΑΠΕΙΑΣ ΙΑΤΡΙΚΗΣ ΣΧΟΛΗΣ ΕΚΠΑ
«Ο ΒΑΡΕΩΣ ΠΑΣΧΩΝ ΑΣΘΕΝΗΣ ΣΤΟ ΤΜΗΜΑ ΚΑΙ ΣΤΟ ΤΕΠ»

7 & 8 Φεβρουαρίου 2020

No conflict of interest

Κλινικό περιστατικό
Νέος άνδρας σε κώμα στο τμήμα επειγόντων

- Μεταφέρθηκε με το ασθενοφόρο από το αστυνομικό τμήμα.
- Μάτια κλειστά, χωρίς λεκτική απόκριση κάμπτει στα επώδυνα ερεθίσματα.
- Ανισοκορία και βραδεία αντίδραση στο φωτεινό ερέθισμα.
- 8 αναπνοές/min θορυβώδεις
- σφύξεις 115 bpm και Α.Π. 145/80 mmHg, Sat 80%
- Οσμή αλκοόλ, τραύματα και έλκη σε όλο το σώμα και θρομβωμένες φλέβες με πρόσφατα σημεία νυγμού.

Μεταβολή επιπέδου συνείδησης - στάδια

Υπνηλία: Ο ασθενής είναι ληθαργικός αλλά με μέτριο ερέθισμα αφυπνίζεται, μιλά και ενεργεί αργά αλλά κατά τα άλλα φυσιολογικά.

Stupor: Ο ασθενής αφυπνίζεται μερικά με ισχυρό εξωτερικό ερέθισμα αλλά επιστρέφει γρήγορα σε βυθιότητα μόλις απομακρυνθεί το ερέθισμα.

Κώμα: Κατάσταση κατά την οποία ο ασθενής δεν αντιδρά σε ερεθίσματα, δεν ανοίγει τα μάτια, δεν εκτελεί εντολές, δεν μπορεί να αφυπνισθεί και δεν έχει συναίσθηση του εαυτού και του περιβάλλοντος.

Plum and Posner's Diagnosis of Stupor and Coma 4th ed Oxford University Press

Ανατομικό υπόστρωμα της εγρήγορσης και της αντίληψης

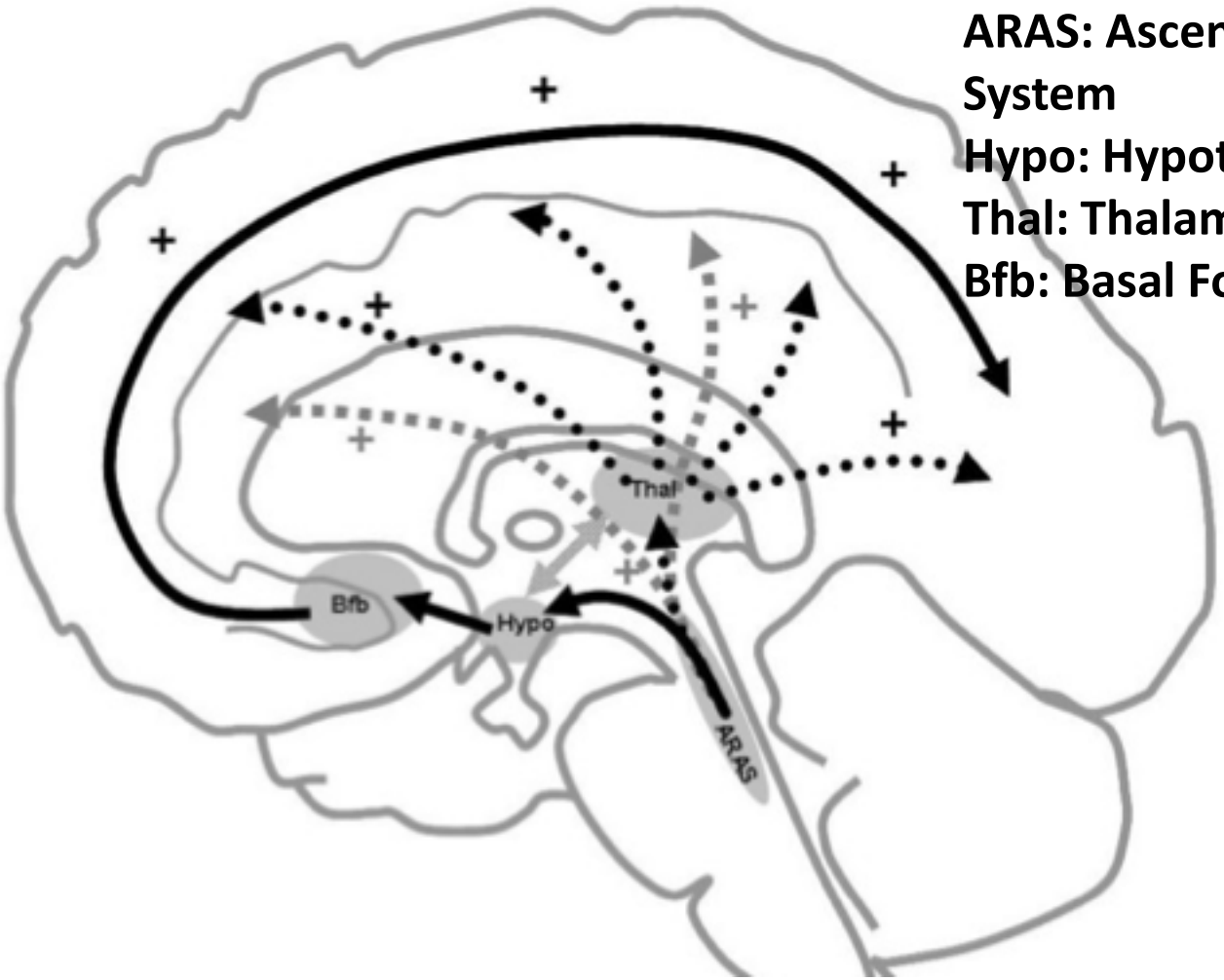

ARAS: Ascending Reticular Activation System
Hypo: Hypothalamus
Thal: Thalamus
Bfb: Basal Forebrain

Weiss *et al. Critical Care* 2007 **11:230** doi:10.1186/cc6107

Δομικά αίτια κώματος

- **Αγγειακά:** ΑΕΕ σπονδυλοβασικού σ. άμφω διεγκεφαλικό έμφρακτο, άμφω φλοιώδες ή υποφλοιώδες έμφρακτο, απόφραξη αγγείου που αιματώνει και τα δύο ημισφαίρια.
- **Λοιμώδη:** Με πιεστικά φαινόμενα, απόστημα ή υποσκληρίδιο εμπύημα.
- **Νεοπλασματικά:** Πρωτοπαθή ή μεταστατικά.
- **Τραύμα:** Αιμορραγικές θλάσεις, οίδημα, αιμάτωμα.
- **Αυξημένη ενδοκράνια πίεση:** Μείωση της εγκεφαλικής αιματικής ροής.
- **Πιεστικά φαινόμενα:** Μετατόπιση του εγκεφαλικού παρεγχύματος λόγω π.χ. αιματώματος (υποσκληρίδιο, επισκληρίδιο, ενδοπαρεγχυματικό). Εγκολεασμός λόγω συμπίεσης του εγκεφαλικού στελέχους, η ετερόπλευρης πίεσης ενός εγκεφαλικού ημισφαιρίου λόγω πιεστικών φαινομένων από το άλλο.

Plum and Posner's Diagnosis of Stupor and Coma 4th ed Oxford University Press

Αμεσοι χειρισμοί

- **Άνοιγμα στόματος**
  ΑΕΡΑΓΩΓΟΣ !
- **Χειρισμός ανάσπασης κάτω γνάθου**
- **Οξυγόνο με μάσκα και ασκό**
- **Ακινητοποίηση ΑΜΣΣ**
- **Αυχενικό κολλάρο**
- **Φλεβική πρόσβαση**

Η έκπτυξη των ημιθωρακίων βελτιώνεται
ο κορεσμός στο παλμικό οξύμετρο είναι τώρα 97%
ΑΠ 145/70, HR 110 bpm

D = disability

GCS = 5 (E: 1; V: 1; M: 3).

Περισσότερες πληροφορίες…

- **Ο ασθενής είναι γνωστός στο αστυνομικό τμήμα**
- **Τραυματίστηκε πέφτοντας με βία στο έδαφος**
- **Τον έκλεισαν σε κελί για να «στεγνώσει»**
- **Μισή ώρα αργότερα δεν απαντούσε στο φρουρό**
- **«Έτρεμε»**

Ερώτηση 1: Ποιο είναι το καλύτερο επόμενο βήμα στην αντιμετώπιση του ασθενούς;

1. Η μεταφορά του ασθενούς στον αξονικό για διενέργεια αξονικής τομογραφίας εγκεφάλου, χωρίς σκιαγραφικό.
2. Η ενδοτραχειακή διασωλήνωση του ασθενούς και η έναρξη μηχανικού αερισμού.
3. Η χορήγηση ενδοφλεβίως ναλοξόνης και φλουμαζενίλης.
4. Η τοποθέτηση στοματοφαρυγγικού αεραγωγού και παρακολούθηση

Ερώτηση 1: Ποιό είναι το καλύτερο επόμενο βήμα στην αντιμετώπιση του ασθενούς;

1. Η μεταφορά του ασθενούς στον αξονικό για διενέργεια αξονικής τομογραφίας εγκεφάλου, χωρίς σκιαγραφικό.
2. **Η ενδοτραχειακή διασωλήνωση του ασθενούς και η έναρξη μηχανικού αερισμού.**
3. Η χορήγηση ενδοφλεβίως ναλοξόνης και φλουμαζενίλης
4. Η τοποθέτηση στοματοφαρυγγικού αεραγωγού και παρακολούθηση.

Τα βήματα στην φροντίδα του ασθενούς με κώμα στα ΤΕΠ είναι:

- Η σταθεροποίηση και υποστήριξη των ζωτικών λειτουργιών
- Η διάγνωση πιθανού δομικού αιτίου κώματος και
- Η θεραπεία πιθανών αναστρέψιμων αιτίων.

Edlow JA, Rabinstein A, Traub SJ, et al The Lancet
DOI: https://doi.org/10.1016/S0140-6736(13)62184-4

Το ιστορικό

- Υπάρχουν μάρτυρες;
- Εγκατάσταση κώματος (αιφνίδια ή σταδιακή;)
- Συνοδά συμπτώματα (κεφαλαλγία, έμετος, πυρετός, σπασμοί).
- Γενικό και ψυχιατρικό ιστορικό.
- Πρόσφατα χειρουργεία, φαρμακευτική αγωγή.
- Παρουσία άδειων συσκευασιών φαρμάκων, πρόσβαση σε ψυχοτρόπες ουσίες και ναρκωτικά.

Plum and Posner's Diagnosis of Stupor and Coma 4th ed Oxford University Press

Μπορεί να εκτιμηθεί νευρολογικά ένας ασθενής σε κώμα;

- Ναι!!!

- Κινητική ανταπόκριση σε επώδυνο ερέθισμα
- Αντανακλαστικά στελέχους
- Είδος αναπνοής

- Επανεκτίμηση

Plum and Posner's Diagnosis of Stupor and Coma 4th ed Oxford University Press

Κλίμακα Γλασκώβης

Απάντηση	Βαθμολογία
‘Ανοιγμα οφθαλμών	
Αυτόματο Σε λεκτικό ερέθισμα Στον πόνο Καμμία	4 3 2 1
Καλύτερη λεκτική απάντηση	
Προσανατολισμένη Συγχυτική Λέξεις Βογγητά Καμμία	5 4 3 2 1
Καλύτερη κινητική απάντηση	
Εκτελεί εντολές Εντοπίζει Αποσύρει Κάμψη ‘Εκταση Καμμία	6 5 4 3 2 1

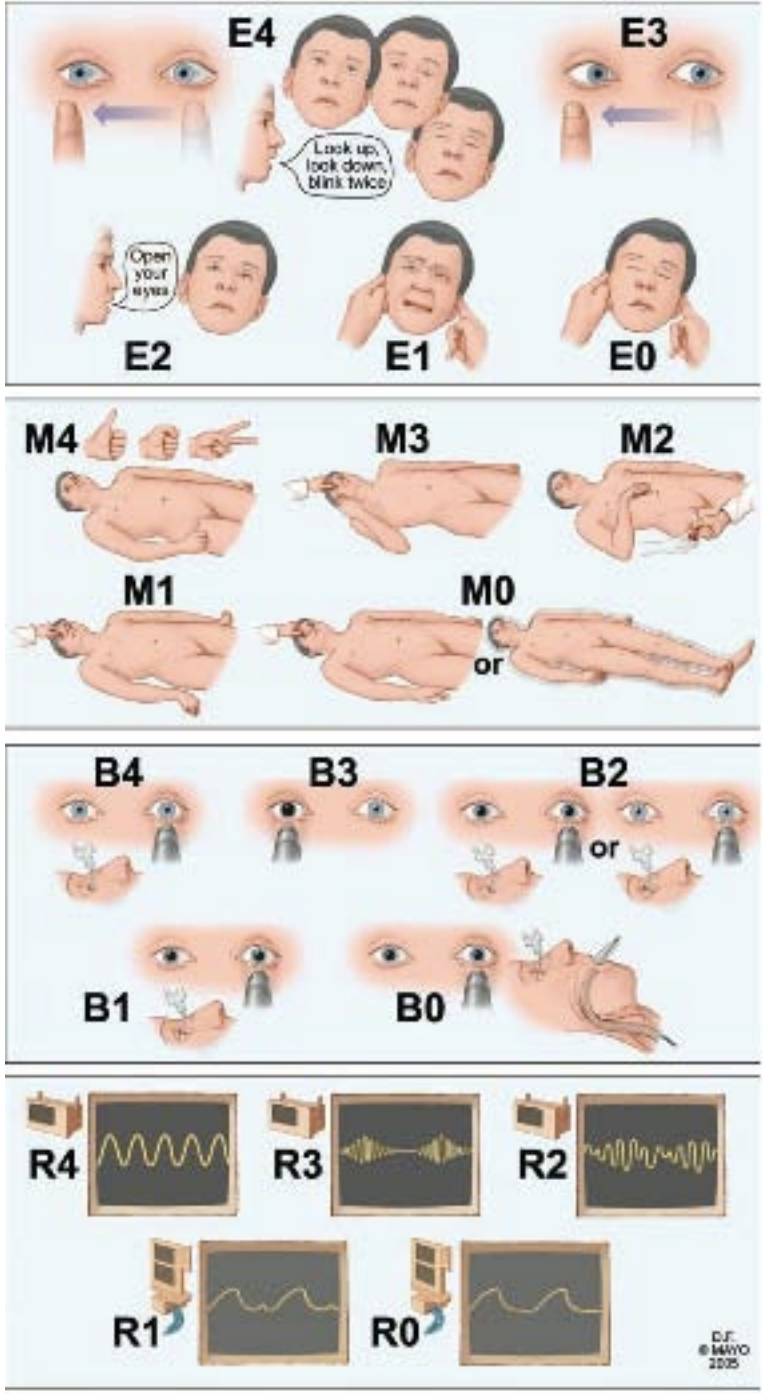

The FOUR score

Iyer VN, Mandrekar JN, Danielson RD, et al. Validity of the FOUR score coma scale in the medical intensive care unit. Mayo Clin Proc 2009; 84(8):694–701. PMID 19648386 http://www.ncbi.nlm.nih.gov/pmc/articles/PMC2719522/

Χορηγήσαμε

- **Θειαμίνη 100mg**
- **Γλυκόζη 25 g**
- **ναλοξόνη 0.4-2 mg**
- **φλουμαζενίλη 0.2-1 mg**

Ζητήσαμε εξετάσεις αίματος για ηλεκτρολύτες, ηπατική και νεφρική λειτουργία, επίπεδα αλκοόλ και δείγμα ούρων για τοξικολογικό έλεγχο.

στη συνέχεια...

- **Το επίπεδο συνείδησης δεν βελτιώνεται.**
- **Η αρτηριακή πίεση αυξάνεται.**
- **Οι οφθαλμικές κόρες διαστέλλονται.**
- **Γενικευμένοι τονικοκλονικοί σπασμοί και εμετός.**

Η οξυγόνωση επιδεινώνεται και εμφανίζεται βρογχόσπασμος.

- ...και έτσι...
- **Πραγματοποιείται επείγουσα διασωλήνωση.**
- **Τροφές στον αεραγωγό και την τραχεία.**
- **Αερισμός και οξυγόνωση επαρκείς.**

- **Αφού σταθεροποιηθεί ο ασθενής μεταφέρεται για αξονική τομογραφία**

Αποτελέσματα

- CT: μεγάλο υποσκληρίδιο αιμάτωμα δεξιά, μικρή υπαραχνοειδής αιμορραγία

Ερώτηση 2: Ποια είναι η καλύτερη δυνατή επιλογή στην αντιμετώπιση του ασθενούς;

1. Χειρουργική παροχέτευση του αιματώματος με ακόλουθη τοποθέτηση καθετήρα παρακολούθησης ενδοκράνιας πίεσης και νοσηλεία του ασθενούς στη ΜΕΘ.
2. Συντηρητική αντιμετώπιση της κάκωσης με καταστολή και υπεροσμωτική θεραπεία, χωρίς να είναι αναγκαία η παρακολούθηση της ενδοκράνιας πίεσης.
3. Άμεση χορήγηση υπεροσμωτικής θεραπείας, τοποθέτηση καθετήρα παρακολούθησης ενδοκράνιας πίεσης και νοσηλεία του ασθενούς στη ΜΕΘ.
4. Χειρουργική παροχέτευση του αιματώματος και άμεση αφύπνιση του ασθενούς στο χειρουργείο.

Ερώτηση 2: Ποια είναι η καλύτερη δυνατή επιλογή στην αντιμετώπιση του ασθενούς;

1. **Χειρουργική παροχέτευση του αιματώματος με ακόλουθη τοποθέτηση καθετήρα παρακολούθησης ενδοκράνιας πίεσης και νοσηλεία του ασθενούς στη ΜΕΘ.**
2. Συντηρητική αντιμετώπιση της κάκωσης με καταστολή και υπεροσμωτική θεραπεία, χωρίς να είναι αναγκαία η παρακολούθηση της ενδοκράνιας πίεσης.
3. Άμεση χορήγηση υπεροσμωτικής θεραπείας, τοποθέτηση καθετήρα παρακολούθησης ενδοκράνιας πίεσης και νοσηλεία του ασθενούς στη ΜΕΘ.
4. Χειρουργική παροχέτευση του αιματώματος και άμεση αφύπνιση του ασθενούς στο χειρουργείο.

Ο ασθενής βρίσκεται στη ΜΕΘ διασωληνωμένος και σε καταστολή.

- ARDS
- Καταστολή με μιδαζολάμη/ προποφόλη/ ρεμιφεντανύλη
- Σκορ Ramsay 5–6. Σε πρωτόκολλο για έλεγχο της ICP
- Ο ασθενής παραμένει ολιγοανουρικός για τις επόμενες ημέρες.
- Άνοδος κρεατινίνης και ουρίας
- Όταν διακόπτεται η καταστολή την 10η μέρα μετά την εισαγωγή του, ο ασθενής δεν ξυπνά.
- Αντίδραση οφθαλμικών κορών και τενόντια αντανακλαστικά φυσιολογικά.

Ερώτηση 3: Ποιά είναι η διαγνωστική στρατηγική σε αυτό το στάδιο;

1. Μαγνητική τομογραφία εγκεφάλου, ηλεκτροεγκεφαλογράφημα, επίπεδα φαρμάκων, οσφυονωτιαία παρακέντηση.
2. Οσφυονωτιαία παρακέντηση, επίπεδα φαρμάκων και κλινικοεργαστηριακός έλεγχος για την ανάδειξη σηπτικής εστίας.
3. Νευρολογική εξέταση, ακτινογραφία θώρακος και αξονική τομογραφία εγκεφάλου.
4. Ο ασθενής πάσχει από μεταβολική εγκεφαλοπάθεια λόγω νεφρικής ανεπάρκειας.

Ερώτηση 3: Ποιά είναι η διαγνωστική στρατηγική σε αυτό το στάδιο;

1. **Μαγνητική τομογραφία εγκεφάλου, ηλεκτροεγκεφαλογράφημα, επίπεδα φαρμάκων, οσφυονωτιαία παρακέντηση.**
2. Οσφυονωτιαία παρακέντηση, επίπεδα φαρμάκων και κλινικοεργαστηριακός έλεγχος για την ανάδειξη σηπτικής εστίας.
3. Νευρολογική εξέταση, ακτινογραφία θώρακος και αξονική τομογραφία εγκεφάλου.
4. Ο ασθενής πάσχει από μεταβολική εγκεφαλοπάθεια λόγω νεφρικής ανεπάρκειας.

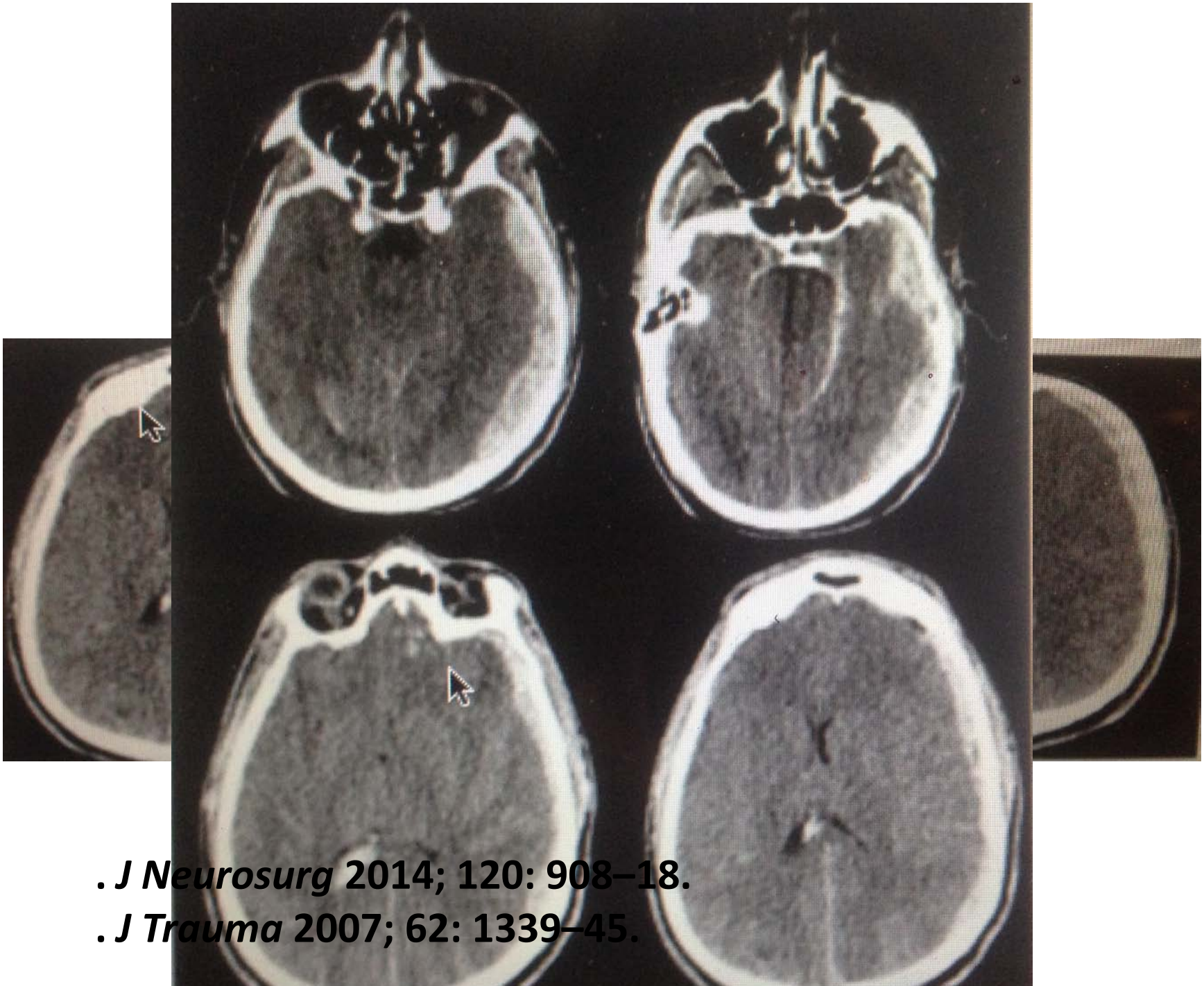

. *J Neurosurg* 2014; 120: 908–18.

. *J Trauma* 2007; 62: 1339–45.

. *J Neurosurg* **2014; 120: 908–18.**

. *J Trauma* **2007; 62: 1339–45.**

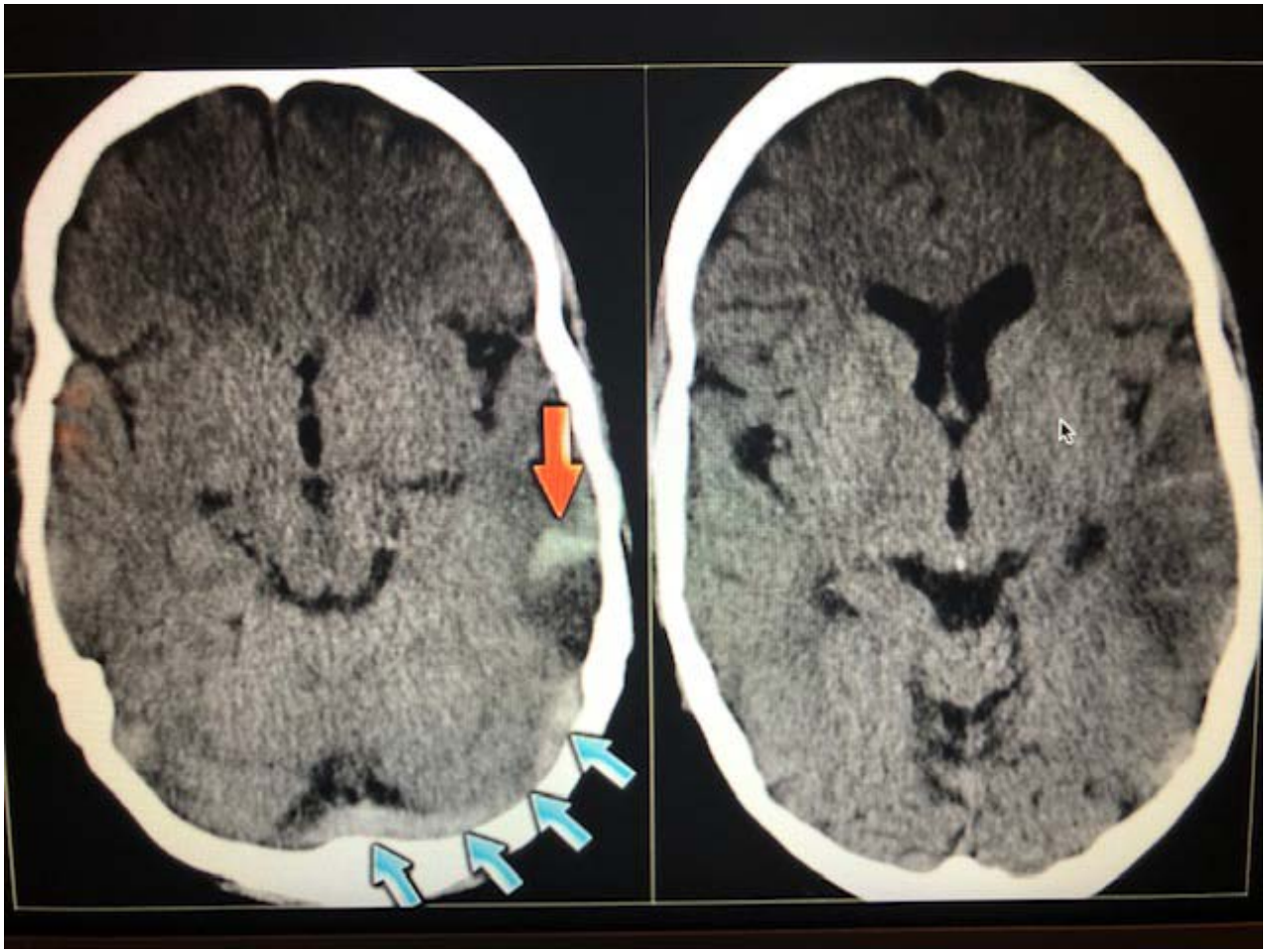

. *J Neurosurg* **2014; 120: 908–18.**

. *J Trauma* **2007; 62: 1339–45.**

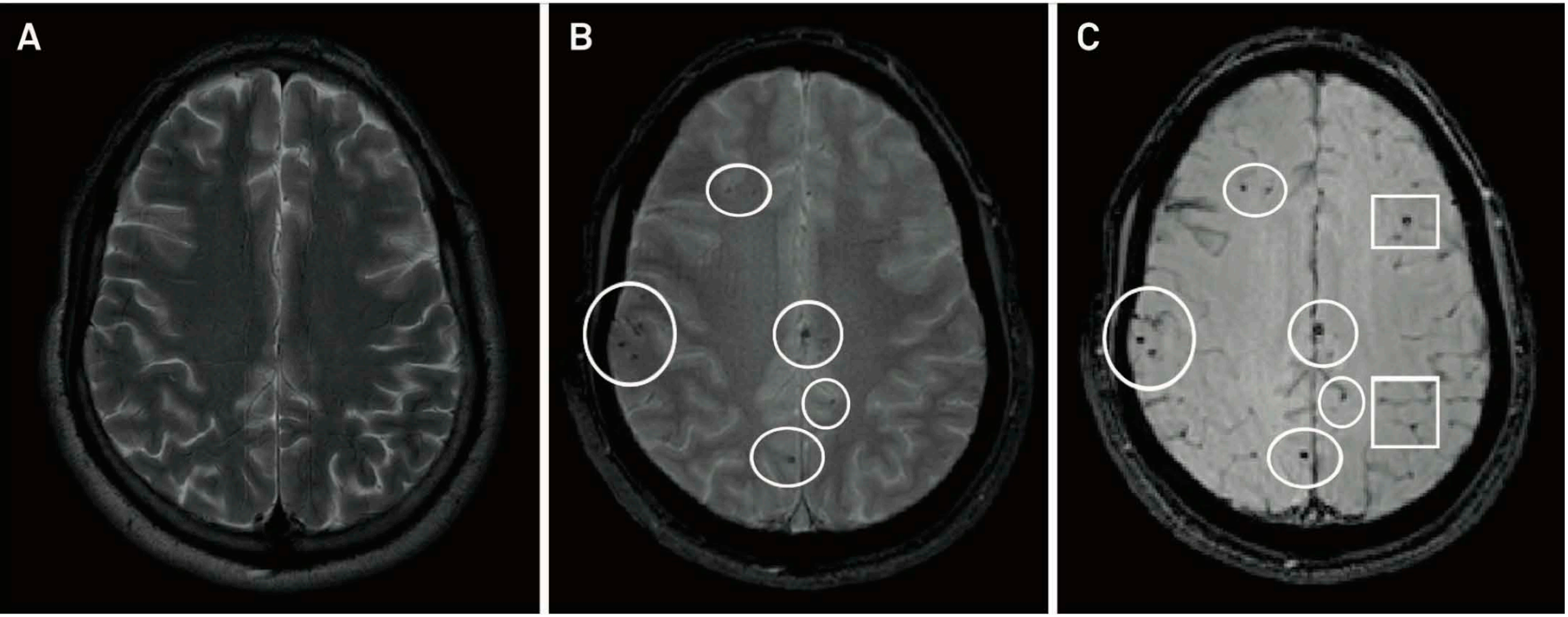

. *J Neurosurg* **2014; 120: 908–18.**

. *J Trauma* **2007; 62: 1339–45.**

Διαγνωστικός αλγόριθμος στο κώμα

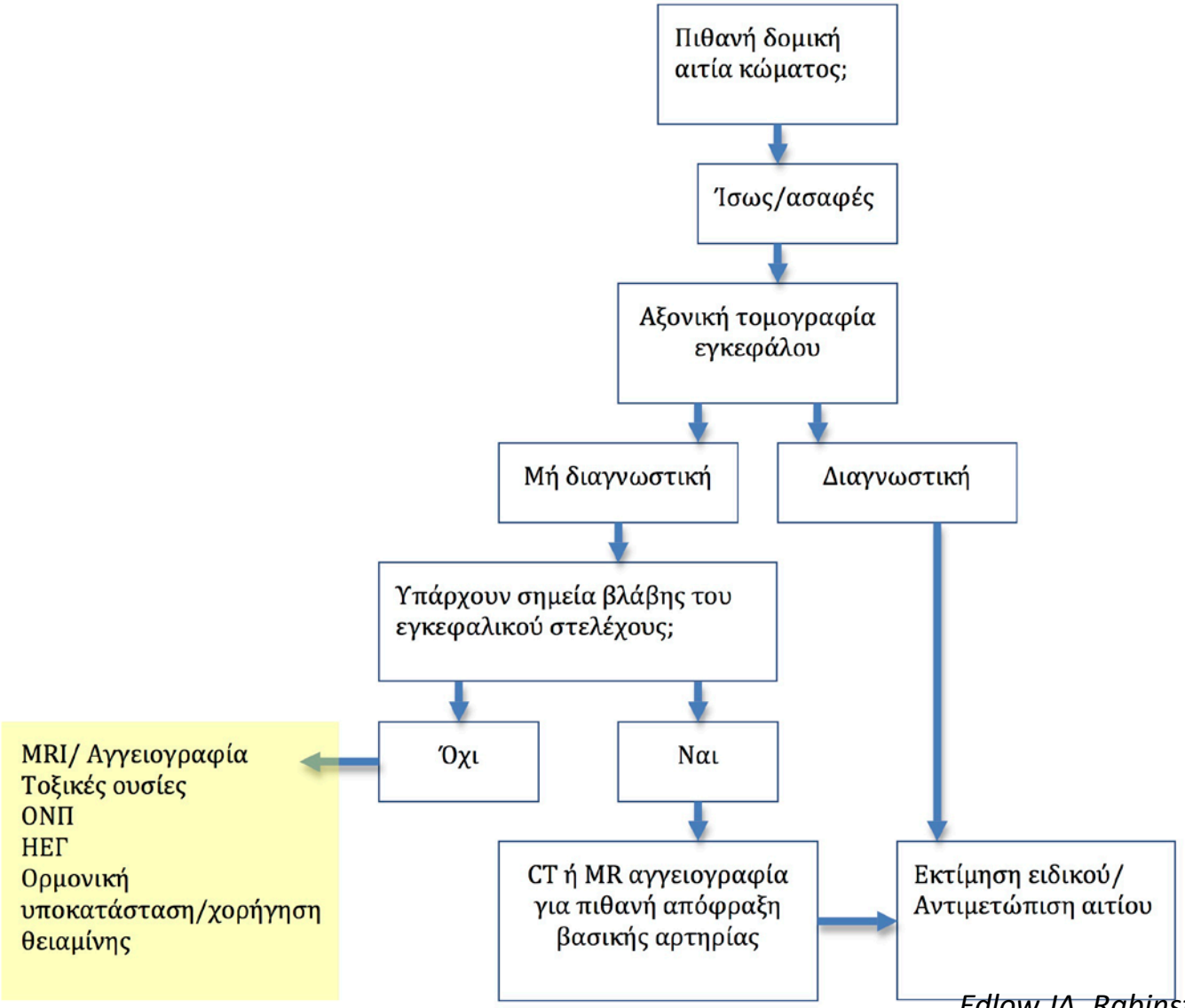

Edlow JA, Rabinstein A, Traub SJ, et al The Lancet DOI: https://doi.org/10.1016/S0140-6736(13)62184-4

Τα ευρήματα...

- **Αξονική τομογραφία εγκεφάλου: Ελάχιστο εγκεφαλικό οίδημα**
- **ΕΝΥ φυσιολογικό**
- **ΗΕΓ: Αποκλείει non convulsive status epilepticus**
- **MRI αρνητική για DAI**

- Συνέχεια υποστήριξης.
- Μετά από λίγες μέρες ο ασθενής σταδιακά αφυπνίζεται και συνεργάζεται χωρίς νευρολογικό έλλειμμα.
- Η αργή αφύπνιση σποδίδεται σε υπολειπόμενη καταστολή.

Συμπεράσματα

- Τα βήματα στην φροντίδα του ασθενούς με κώμα στα ΤΕΠ είναι: σταθεροποίηση και υποστήριξη των ζωτικών λειτουργιών, διάγνωση πιθανού δομικού αιτίου κώματος και θεραπεία πιθανών αναστρέψιμων αιτίων.
- Θεμέλια στη διάγνωση είναι το ιστορικό, η κλινική εξέταση και η απεικόνιση.
- Ένας αλγόριθμος προσέγγισης βοηθάει ωστε να μην διαλάθουν πιθανά αναστρέψιμα αίτια κώματος

Σας ευχαριστώ για την προσοχή σας!