Αιμόπτυση

Κων/νος Κότσιφας
Επιμελητής Α' ΕΣΥ
Πνευμονολογική Κλινική
ΓΝΑ «Ευαγγελισμός»

Περιστατικό 1

- Άνδρας 57 ετών προσέρχεται στο ΤΕΠ αναφέροντας αιμόφυρτα πτύελα από 2 ώρου…

- Τί διαγνωστικές εξετάσεις θα ζητήσουμε;
- Τί αγωγή θα δώσουμε;

Αιμόπτυση - Εκτίμηση βαρύτητας

Μη απειλητική για τη ζωή

- Αιμόφυρτα πτύελα, Μικρή αιμόπτυση (<30cc)
- Μέτρια – Μεγάλη αιμόπτυση (30-150cc/24h)

Απειλητική για τη ζωή (μαζική)

- Υποξυγοναιμία
- Ασφυξία
- Αιμοδυναμική αστάθεια

- >150ml/24h
- >100cc/h

UpToDate

Αιμόπτυση – Κύρια αίτια

Μη απειλητική

- Οξεία βρογχίτιδα
- Βρογχεκτασίες
- Νεοπλασίες
- ΤΒC

Απειλητική για τη ζωή

- Βρογχεκτασίες
- Νεοπλασίες
- ΤΒC

Airway diseases
Bronchitis: Acute or chronic
Bronchiectasis* (eg, cystic fibrosis-related)
Bronchogenic carcinoma*
Bronchial carcinoid tumor
Metastatic cancer to bronchus or trachea
Bronchovascular fistula (eg, aortic aneurysm with erosion into airway)
Dieulafoy disease (subepithelial bronchial artery)
Foreign body in airway
Broncholith
Pulmonary parenchymal diseases
Infection
Necrotizing pneumonia and lung abscess
Bacterial infections (anthrax [*Bacillus anthracis*], leptospirosis [*Leptospira* species], plague [*Yersinia pestis*], tularemia [*Francisella tularensis*])
Tuberculous* and nontuberculous mycobacterial disease
Mycetoma and other fungal infections*
Parasitic (eg, *Paragonimus westermani*, *Strongyloides*)
Viral (eg, Herpes simplex, Crimean-Congo hemorrhagic fever [CCHF], dengue virus [DENV])
Rheumatic disease
Anti-glomerular basement membrane disease (Goodpasture disease)
Granulomatosis with polyangiitis and other vasculitides
Behçet disease
Primary antiphospholipid antibody syndrome
Systemic lupus erythematosus
Other
Genetic defect of collagen (eg, Ehlers-Danlos vascular type)
Endometriosis (catamenial hemoptysis)
Pulmonary vascular diseases
Heart failure (acquired or congenital)
Mitral stenosis
Pulmonary arteriovenous malformation
Pulmonary artery pseudoaneurysm (due to infection, neoplasm, or trauma)
Pulmonary embolism (eg, fat, septic, thrombotic)
Pulmonary veno-occlusive disease
Pulmonary and bronchial artery aneurysms (eg, Hughes-Stovin syndrome)

UpToDate

Bleeding disorders and trauma
Bleeding disorders
Anticoagulant and antiplatelet medications
Disseminated intravascular coagulation (DIC)
Platelet dysfunction (eg, renal failure)
Thrombocytopenia (ITP, TTP, HUS)
von Willebrand disease
Trauma
External blunt or penetrating trauma
Airway stent
Balloon dilation of airway lesion
Bronchoscopic endobronchial or transbronchial biopsy or needle aspiration biopsy
Bronchoscopic ablative procedures (eg, cryotherapy, brachytherapy)
Erosion of tracheal tube into innominate artery
Transthoracic needle aspiration or biopsy
Vascular injury from pulmonary artery catheter

Miscellaneous
Drugs and toxins
Cocaine use
Argemone alkaloid-contaminated cooking oil (epidemic dropsy)
Bevacizumab treatment
Nitrogen dioxide toxicity (eg, silo fillers, indoor ice arenas with faulty propane powered equipment and poor ventilation)
Hydralazine (hydralazine-induced vasculitis)
Riociguat
E-cigarette or vaping product use associated lung injury (EVALI)
Idiopathic/miscellaneous
Idiopathic pulmonary hemosiderosis
Amyloid
Fibrosing mediastinitis
Pseudohemoptysis
Due to aspirated blood from upper airway or gastrointestinal sources

UpToDate

Διαγνωστική προσέγγιση

- Παρούσα Νόσος
- Ιστορικό
- Αντικειμενική εξέταση – Ζωτικά Σημεία
- Εργαστηριακός έλεγχος
- Ακτινογραφία θώρακος

Παράλληλα με θεραπευτικά μέτρα - αναλόγως βαρύτητας

Περιστατικό 1

- Αφρώδη – βλεννώδη πτύελα με πρόσμειξη αίματος από 2ώρου, 3 επεισόδια. Από 24ώρου αύξηση χρόνιου βήχα. Δεν αναφέρει συνοδά συμπτώματα, πυρετό, θωρακαλγία, δύσπνοια…

- Ενεργός καπνιστής 2 p/d - 60py. Οδηγός. Κοινωνική κατανάλωση αλκοόλ.
- Χρόνιος ήπια παραγωγικός βήχας χωρίς παροξύνσεις.
- Ελεύθερο κατά τα λοιπά πνευμονολογικό ιστορικό.
- Αρτηριακή Υπέρταση υπό α-ΜΕΑ.
- Δεν λαμβάνει αντιπηκτικά ή αντιφλεφμονώδη.

Περιστατικό 1

- Ακρόαση καρδιάς – πνευμόνων κατά φύση
- Χωρίς εξάνθημα, οίδημα, πληκτροδακτυλία, οργανομεγαλία, ψηλαφητούς λεμφαδένες
- Ζωτικά: SpO2 97% (21%) RR 20/min BP 130/80 HR 85/min

- Στέλνονται: Γενική αίματος, Βιοχημικός έλεγχος, Πήξη, Ομάδα – Διασταύρωση
- Δίνεται πτυελοδοχείο για επίδειξη πτυέλων και πιθανώς μικροβιολογικό έλεγχο.

- Α/Α θώρακος.

Τί εξέταση θα ζητούσατε;

- HRCT θώρακος
- Βρογχοσκόπηση
- Και τα δύο
- Τίποτα από τα δύο

Ήπια αιμόπτυση με φυσιολογική α/α

- Σε νέο ασθενή με οξεία βρογχίτιδα, πρώτο - αυτοπεριοριζόμενο επεισόδιο και χωρίς παράγοντες κινδύνου για κακοήθεια μπορούμε να περιμένουμε
- Επίσης, σε γνωστό ιστορικό (πχ βρογχεκτασίες)

- Άλλως σκεφτόμαστε:
  - Νεοπλασίες, βρογχεκτασίες και σπανιότερα
  - Αγγειακές δυσπλασίες, καρκινοειδή όγκο, ξένο σώμα, ενδομητρίωση…
  - Ιδιοπαθή (κρυπτογενή) αιμόπτυση
  - Ψευδοαιμόπτυση

- Ζητάμε αρχικά CT θώρακος…

Ήπια αιμόπτυση

- Η CT κατά κανόνα προηγείται σε ήπια αιμόπτυση
  - Απεικονίζει το σύνολο του θώρακα και κατευθύνει τη βρογχοσκόπηση
  - HRCT εξέταση εκλογής για βρογχεκτασίες
  - CT αρτηριογραφία για ανάδειξη βρογχικών αρτηριών
  - Ενίοτε καθιστά τη βρογχοσκόπηση περιττή

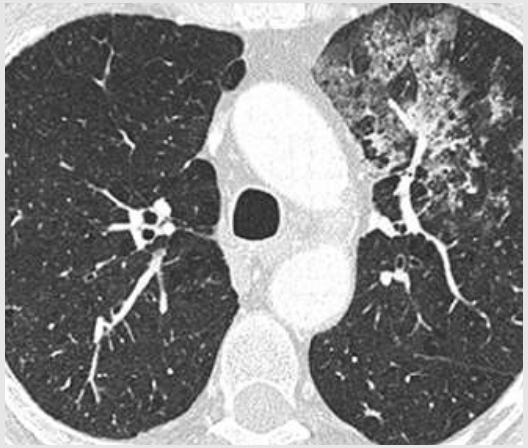

Khalil. AJR 2007

Ήπια αιμόπτυση με φυσιολογική α/α

- Ανεύρεση κακοήθειας σε καπνιστές ~ 10%
- Εξαιρετικά σπάνια όμως σε αρνητική CT…

POINT:

Should All Initial Episodes of Hemoptysis Be Evaluated by Bronchoscopy? Yes

Jose Cardenas-Garcia, MD
Hershey, PA
David Feller-Kopman, MD, FCCP
Baltimore, MD

PODCAST

COUNTERPOINT:

Should All Initial Episodes of Hemoptysis Be Evaluated by Bronchoscopy? No

Seth J. Koenig, MD, FCCP
Viera Lakticova, MD
New Hyde Park, NY

PODCAST

CHEST 2018

FOB vs CT

- Η Βρογχοσκόπηση ανώτερη της CT προκειμένου για εντοπισμένη ενδοβρογχική παθολογία
  - Μικροί όγκοι, Φλεγμονή, Ξένο σώμα, Αρτηρία Dieulafoy

- Ιστική ή/και μικροβιολογική διάγνωση
- Δυνατότητα θεραπευτικής παρέμβασης

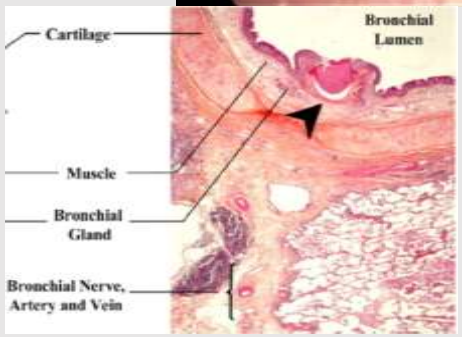

Τί εξέταση θα ζητούσατε;

Ασθενής 60 ετών βαρύς καπνιστής

- HRCT θώρακος *(1η)*
- Βρογχοσκόπηση *(2η)*
- Και τα δύο
- Τίποτα από τα δύο

Αντιμετώπιση ήπιας αιμόπτυσης

- Εξασφάλιση φλεβικής πρόσβασης
- Εμπειρική αγωγή
  - Κοινή αντιβίωση
  - Αντιβηχικά (κωδεΐνη, μορφίνη)
  - Αιμοστατικά (Tranexamic)
    - **IV** (Pulm Pharmacol Ther 2016)
    - **Inhaled** (Chest 2018)

- Εισαγωγή για παρακολούθηση ;
  - Όχι απαραίτητη σε μικρή αιμόπτυση με αρνητική α/α ή/και αξονική

Περιστατικό 1

HRCT

Εμφυσηματικές αλλοιώσεις.
Θαμβή ύαλος στον Δεξιό Άνω Λοβό

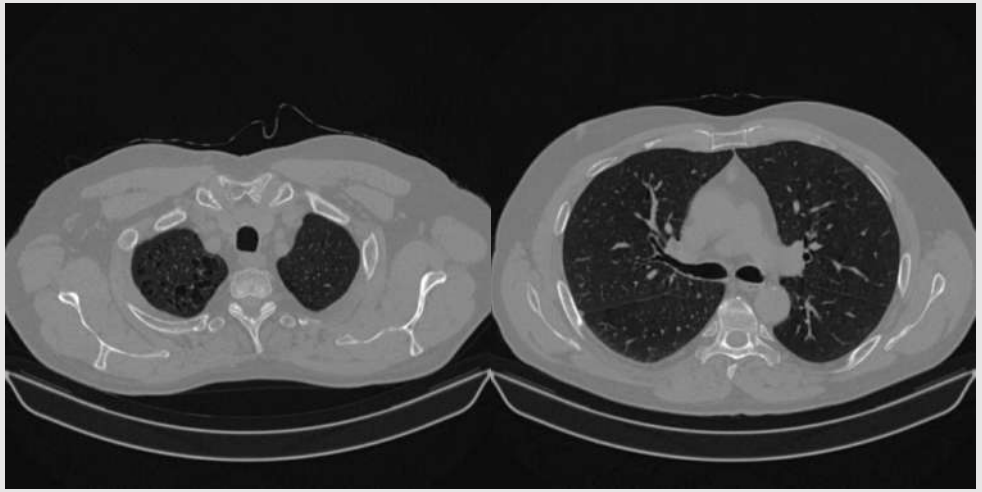

Βρογχοσκόπηση

- Αιμορραγικές εκκρίσεις από τον πρόσθιο του δεξιού άνω λοβού.
  - Κυτταρολογική / Καλλιέργειες αρνητικές

Περιστατικό 1

- Ύφεση αιμόπτυσης – Εξιτήριο σε 3 ημέρες

- 2 υποτροπές όλες στον δεξιό άνω λοβό
- Ανεπιτυχής προσπάθεια διακοπής καπνίσματος…
- Επόμενη υποτροπή – Μέτρια Αιμόπτυση – Επιτυχής Εμβολισμός

Περιστατικό 2

- Ασθενής 36 ετών προσέρχεται στο ΤΕΠ μετά επεισόδιο μεγάλης αιμόπτυσης >100cc καθώς και ρινορραγίας…

- Δεν αναφέρει συμπτώματα λοίμωξης, τραυματισμό, λήψη αντιπηκτικών και εν γένει εμφανή εκλυτικό παράγοντα.

- Προ εβδομάδος νοσηλεία σε έτερο νοσοκομείο με παρόμοιο επεισόδιο:
  - ΩΡΛ εξέταση: παρουσία αίματος χωρίς παθολογία του βλεννογόνου
  - CT θώρακος+IVC: ggo άμφω, εμφύσημα άνω λοβών, διάταση βρογχικών αρτηριών
  - Βρογχοσκόπηση: πήγματα αίματος άμφω

  - Ύφεση με συντηρητικά μέτρα και εξιτήριο

Περιστατικό 2

- Καπνιστής 1-2 p/d
- Υπάλληλος γραφείου
- Πολλαπλή σκλήρυνση σε ύφεση υπό αγωγή με Tecfidera

Περιστατικό 2

- Ζωτικά σημεία: ΑΠ 125/70 ΣΦ 90 SpO2 98% (21%)

- Ακρόαση πνευμόνων με αραιούς άμφω συρίττοντες. Καρδιά κφ
- Χωρίς εξάνθημα, αρθρίτιδα, πληκτροδακτυλία, οίδημα, λεμφαδένες, οργανομεγαλία..

- Στάλθηκε ο σχετικός αιματολογικός έλεγχος και
- Α/Α θώρακος

Περιστατικό 2

- Τέθηκε αντιβιοτική αγωγή, αντιβηχικό, τρανεξαμικό οξύ
- Ζητήθηκαν FFP
- ΩΡΛ εξέταση: ενεργός αιμορραγία χωρίς σαφή εστία. Έγινε πρόσθιος πωματισμός δεξιά και προσθιοπίσθιος αριστερά.
- Αξονική θώρακος:
  - Αλλοιώσεις θαμβής υάλου δεξιά σε όλους τους λοβούς και αριστερά στον κάτω.
  - Εμφύσημα άνω λοβών
  - Διάταση βρογχικών στην έκφυσή τους από την κατιούσα αορτή
- Αξονική παραρρινίων: χωρίς ευρήματα.

Image size: 768 x 768
View size: 1866 x 1866
WL: -500 WW: 1400
10678776 (36 y , 36 y)
Thorax
Chest BT-THORAXSOT
Zoom: 243% Angle: 0
Im: 130/681 S (S -> I)
Uncompressed
Thickness: 1.00 mm Location: -126.80 mm
13/10/2018, 03:36:00
Made in Horos

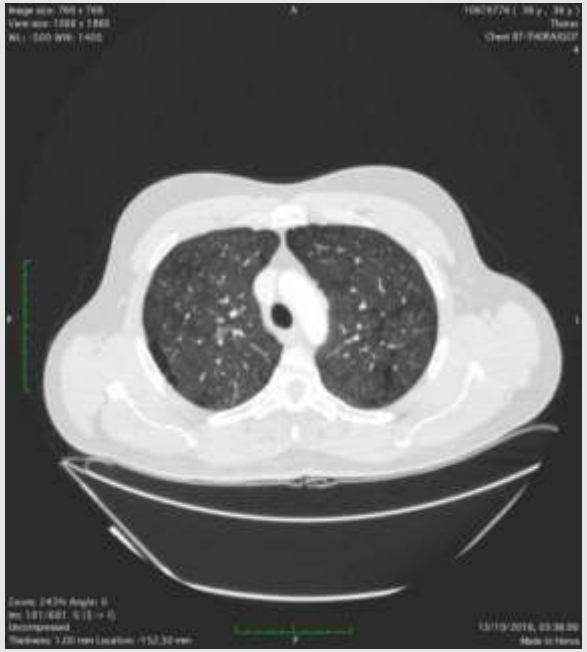
Image size: 768 x 768
View size: 1866 x 1866
WL: -500 WW: 1400
10678776 (36 y , 36 y)
Thorax
Chest BT-THORAXSOT
Zoom: 243% Angle: 0
Uncompressed
Made in Horos

Image size: 768 x 768
View size: 1866 x 1866
WL: -401 WW: 1401
10678776 (36 y , 36 y)
Thorax
Chest BT-THORAXSOT
Zoom: 243% Angle: 0
Uncompressed
Made in Horos

Image size: 768 x 768
View size: 1866 x 1866
WL: -470 WW: 1401
10678776 (36 y , 36 y)
Thorax
Chest BT-THORAXSOT
Zoom: 243% Angle: 0
Im: 334/681 (S -> I)
Uncompressed
Thickness: 1.00 mm Location: -213.80 mm
13/10/2018, 03:36:00
Made in Horos

Image size: 768 x 768
View size: 1866 x 1866
WL: -453 WW: 1399
10678776 (36 y , 36 y)
Thorax
Chest BT-THORAXSOT
Zoom: 243% Angle: 0
Im: 378/681 (S -> I)
Uncompressed
Thickness: 1.00 mm Location: -250.80 mm
13/10/2018, 03:36:00
Made in Horos

Image size: 768 x 768
View size: 1866 x 1866
WL: -311 WW: 1399
10678776 (36 y , 36 y)
Thorax
Chest BT-THORAXSOT
Zoom: 243% Angle: 0
Im: 418/681 I (S -> I)
Uncompressed
Thickness: 1.00 mm Location: -270.80 mm
13/10/2018, 03:36:00
Made in Horos

Περιστατικό 2

- Κατά την παραμονή του στο ΤΕΠ εμφανίζει δεύτερο επεισόδιο μεγάλης αιμόπτυσης…

- Ζωτικά σημεία: ΑΠ 150/100 ΣΦ 110 SpO2 92% ΑΝ 24
- Εργαστηριακός έλεγχος κατά φύση

Ποια είναι η επόμενη κίνηση;

- Διασωλήνωση
- Νέα Βρογχοσκόπηση
- Αγγειογραφία – Εμβολισμός
- Χειρουργική αντιμετώπιση
- Φαρμακευτική αγωγή
  - Αιμοστατικά
  - Κορτικοστεροειδή
  - Αντιυπερτασική αγωγή

Μαζική αιμόπτυση

- Θνητότητα 13-18%

- Συντηρητική αντιμετώπιση ⇒ θνητότητα ως και 50%
- Χειρουργική αντιμετώπιση ⇒ θνητότητα ως και 34% εν θερμώ vs 0-4% εν ψυχρώ

Andrejak, Ann Thorac Surg 2009

- Εμβολισμός ⇒ Επιτυχής 70-90%
- Σοβαρές Επιπλοκές ⇒ 1-4%
  - Θωρακαλγία, Δυσφαγία, Παραπληγία (<1%), περιφερική εμβολή (ΑΕΕ)

Sopko, Semin Intervent Radiol 2011

Πνευμονική κυκλοφορία

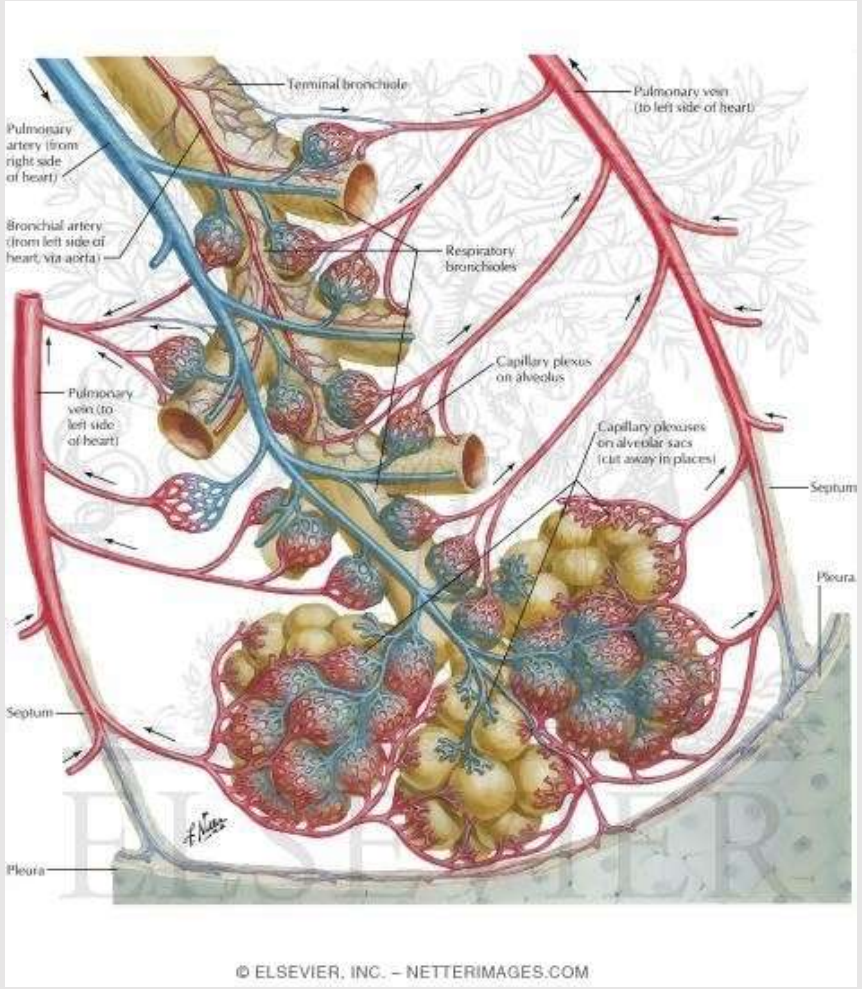

* 2% της παροχής στους πνεύμονες

Προέλευση αιμορραγίας

- 90% από τις βρογχικές αρτηρίες *
  - 20% από έκτοπες βρογχικές
- 5% από τις πνευμονικές αρτηρίες
- 5% από αρτηριακό δίκτυο εκτός των βρογχικών (μεσοπλεύριες, στεφανιαίες, μασχαλιαίες, υποκλείδιες, φρενικές…)

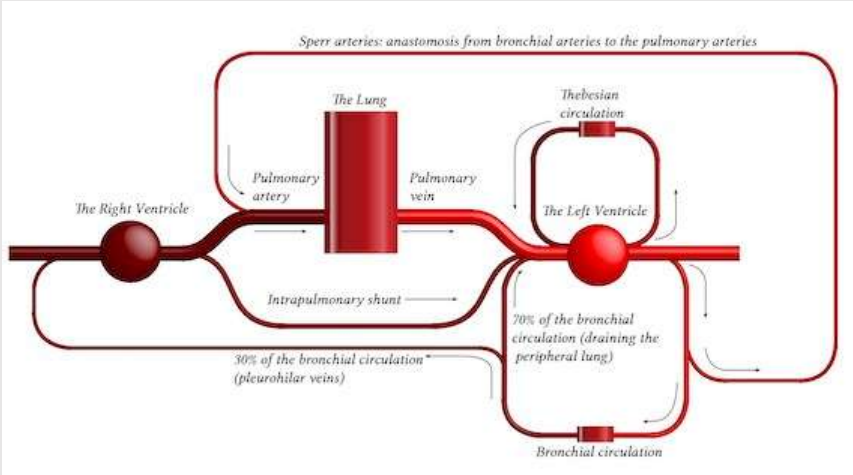

Μαζική αιμόπτυση - εμβολισμός

36 January-February 2015 radiographics.rsna.org

RadioGraphics

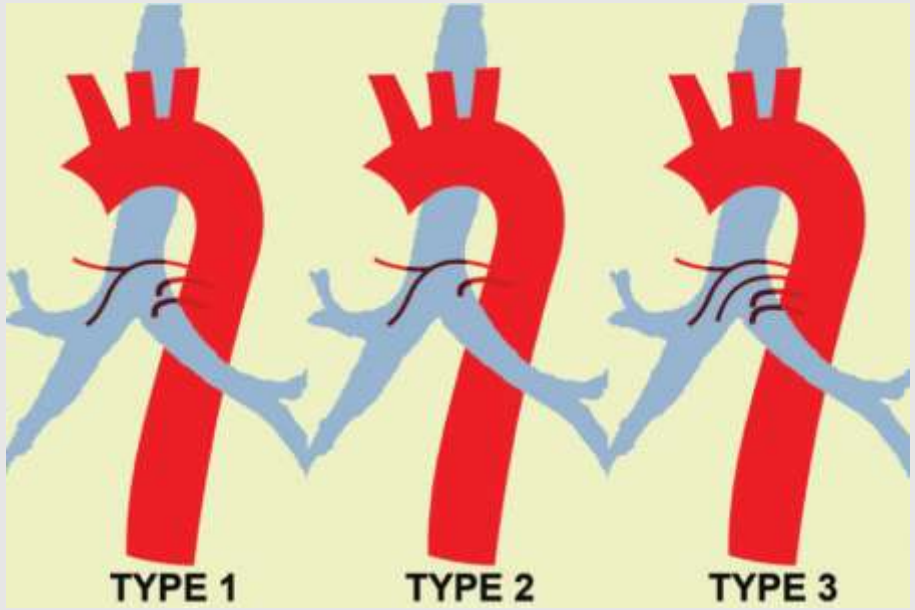

Figure 4. Drawing shows the three most common variations in bronchial artery anatomy. Type 1 has one right bronchial artery and two left bronchial arteries, type 2 has one right bronchial artery and one left bronchial artery, and type 3 has two right bronchial arteries and two left bronchial arteries.

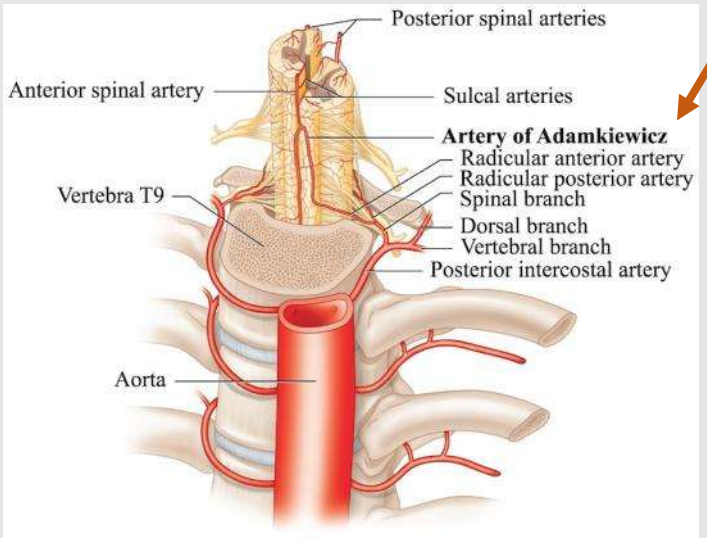

Μαζική αιμόπτυση - εμβολισμός

- Ανάδειξη αιμορραγίας σπάνια
  - Υπερτροφικά – ή παθολογικά αγγεία
  - Σε περιοχή που έχει υποδείξει η CTA και η βρογχοσκόπηση
- Τεχνικές δυσκολίες, σκιαγραφικό φορτίο
- Επιτυχής 70-90% - Υποτροπή 10-20% ωστόσο δυνατότητα επανάληψης

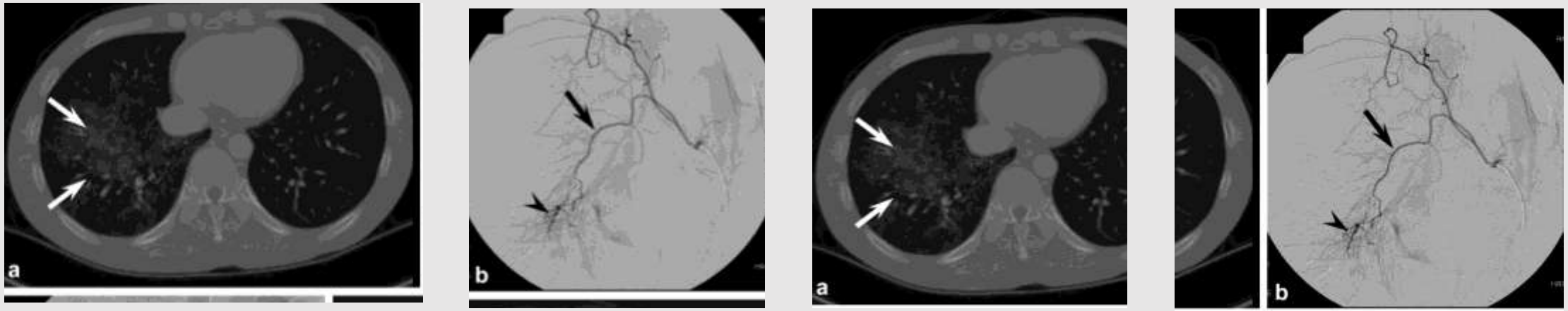

H Lee, J Vasc Interv Radiol 2017

Περιστατικό 2 - Αγγειογραφία βρογχικών

- Διευρυσμένες στην έκφυσή τους βρογχικές αρτηρίες (δε 3mm /αρ 2.5mm) με κατά τόπους ελικώσεις κλάδων στην προβολική θέση των άνω και κάτω λοβών δεξιά και του άνω λοβού αριστερά…
- Αγγειογραφία σπλαγχνικού κρανίου κατά φύση

- Δεν έγινε παρέμβαση
- Σταθεροποίηση ζωτικών
- Εισαγωγή στην κλινική για παρακολούθηση…

Περιστατικό 2– Βρογχοσκόπηση

ΕΚΘΕΣΗ

Φάρμακα: Fentanyl 0.05mg, Dormicum 1mg,Diprivan60 mg
Ανώτεροι αναπνευστικοί οδοί:δίοδος από στόμα
Λάρυγγας: κφ
Κινητικότητα φωνητικών χορδών: κφ
Τραχεία: κφ
Κυρία τρόπιδα: κφ
Αρ. Βρογχ. Δένδρο: ΑΑΛ στόμια ανοιχτά μέχρι υποτμηματικούς ΑΚΛ αίμα ερυθρού αίματος αναβλύζει από τα στόμια των κάτω βασικών
Δε. Βρογχ. Δένδρο: Αίμα ερυθρού χρώματος αναβλύζει από τα στόμια του ΔΑΛ,ΔΜΛ,ΔΚΛ χωρίς να είναι εφικτή η επισκόπηση των στομίων
Βρογχ. Έκπλυμα (Washing): β koch
Συμπέρασμα: εικόνα ενεργού αιμορραγίας

Ενεργός αιμορραγία δεξιά>αριστερά. Χωρίς ενδοβρογχική βλάβη

Περιστατικό 2

- Εκτενής παρακλινικός έλεγχος αρνητικός:
    - Πτύελα & Βρογχικές για κοινά, Κωχ, Κυτταρολογική αρνητικά
    - Ανοσολογικός αρνητικός, antiGBM αρνητικά
    - Βιοψία ρινικού βλεννογόνου χωρίς ειδικές αλλοιώσεις
    - Λειτουργικός έλεγχος αιμοπεταλίων κφ
    - α1ΑΤ κφ
    - Ενδοκρινολογικός έλεγχος (λόγω υπερτασικών αιχμών) αρνητικός
    - Έλεγχος κατάποσης φυσιολογικός

Περιστατικό 2

- Υποτροπή αιμόπτυσης: Επιτυχής εμβολισμός παθολογικών κλάδων δεξιάς βρογχικής αρτηρίας.

- Χωρίς υποτροπή 2 έτη μετά το επεισόδιο.

- Διακοπή καπνίσματος;

Περιστατικό 2

ΙΑ-DSA ΒΡΟΓΧΙΚΩΝ ΑΡΤΗΡΙΩΝ

ΕΞΕΤΑΣΗ : ΙΑ-DSA ΘΩΡΑΚΙΚΗΣ ΑΟΡΤΗΣ, ΒΡΟΓΧΙΚΩΝ ΚΑΙ ΕΜΒΟΛΙΣΜΟΣ

Τεχνική κατά Seldinger.
Παρακέντηση & καθετηριασμός διαμέσου της δεξιάς κοινής μηριαίας αρτηρίας.
Αγγειακό θηκάρι 5 F και προσχηματισμένος καθετήρας pigtail και cobra 5 F. Χρήση μη ιοντικής ιωδιούχου σκιαγραφικής ουσίας.
Χωρίς επιπλοκές κατά την διάρκεια της εξέτασης

ΕΥΡΗΜΑΤΑ:

1) Πραγματοποιήθηκε στη συνέχεια εκλεκτικός καθετηριασμός των βρογχικών αρτηριών, όπου αναδείχθηκε τουλάχιστον ένα ζεύγος σε κάθε πλευρά.
2) Κατά τον εκλεκτικό καθετηριασμό των βρογχικών αρτηριών δεξιά παρατηρείται βρογχική αρτηρία με αυξημένη διάμετρο και πολλαπλές ελικώσεις που τροφοδοτεί πολλαπλά αρτηρίδια στην προβολική θέση του δεξιού άνω και κάτω λοβού. Έγινε υπερεκλεκτικός καθετηριασμός με χρήση μικροκαθετήρα και στη συνέχεια ακολούθησε εμβολισμός με εμφύτευση μεταλλικών σπειραμάτων 2mmX4cm, 2mmX4cm, 2mmX4cm και 2mmX2cm..
3) Από τον εκλεκτικό καθετηριασμό της αριστερής άνω βρογχικής αρτηρίας το αγγείο εμφανίζει πολλαπλές ελικώσεις και ένα κλάδο που τροφοδοτεί μικρά αρτηρίδια στην ανατομική προβολική θέση του αριστερού άνω λοβού, αλλά και πλούσιο παράπλευρο δίκτυο προς την αριστερή υποκλείδιο αρτηρία έτσι αποφασίστηκε ο μη εμβολισμός αυτού.
4) Αντίστοιχα έτερος κλάδος βρογχυκής για τον δεξιό άνω λοβό που τροφοδοτεί παράπλευρο δίκτυο προς την σπονδυλική αρτηρία, χωρίς να δύναται να εμβολισθεί .
5) Στην αγγειογραφία μετά τη διενέργεια του εμβολισμού από την έκφυση της δεξιάς βρογχικής αρτηρίας παρατηρείται αποκλεισμός της βλάβης.

Ιδιοπαθής Αιμόπτυση;
…Υπερπλασία δικτύου βρογχικών αρτηριών συνεπεία καπνίσματος

Ποια ήταν η σωστή κίνηση;

Ασθενής 36 ετών με «ιδιοπαθή» μεγάλη – μαζική αιμόπτυση που δεν επιδέχεται βρογχοσκοπικού ή χειρουργικού ελέγχου

- Διασωλήνωση
- Βρογχοσκόπηση
- Αγγειογραφία – Εμβολισμός
- Χειρουργική αντιμετώπιση
- Φαρμακευτική αγωγή
  - Αιμοστατικά
  - Κορτικοειδή
  - Αντιυπερτασική αγωγή

Περιστατικό 3

- Ασθενής 87 ετών προσκομίζεται στο ΤΕΠ λόγω αιμόπτυσης ~ 50cc από 24ώρου.
- Δεν αναφέρεται εμπύρετο, θωρακαλγία, δύσπνοια. Δεν λαμβάνει αντιπηκτικά.

- Πλακώδες Ca πνεύμονα γνωστό από 2μήνου χωρίς αγωγή.

- Ζωτικά σημεία: ΑΠ 110/60 ΣΦ 70 SpO2 93%(21%) Θ 36 ’C
- Αντικειμενική εξέταση: Μείωση ψιθυρίσματος άμφω. Λοιπά εφο.
- Wbc 13.830 (93%pmn) Hct 35.1% Plt 191000 U 90 Creat 1.8 CRP 9.5mg/dL
- INR 1.10, aPTT 35, D-D 6.27mcg/mL

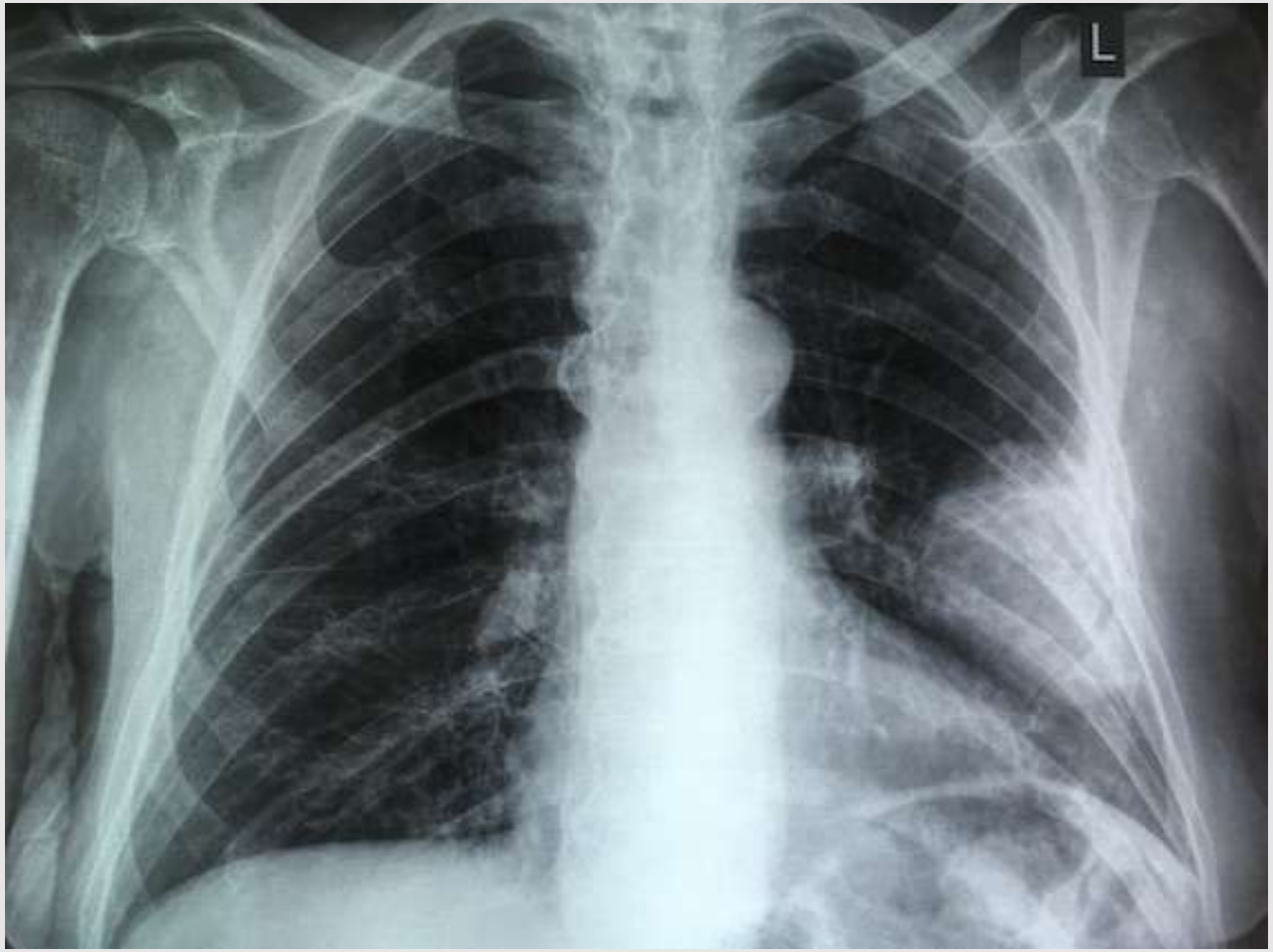
L

Περιστατικό 2 - Αξονική τομογραφία

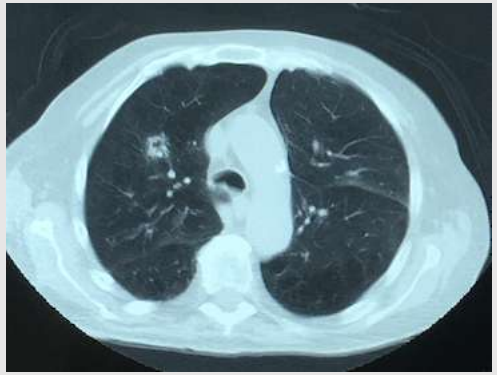

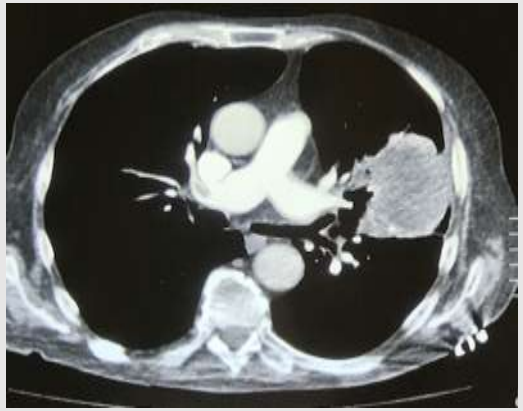

- Μάζα Αριστερού Άνω Λοβού. Οζιδιακοί σχηματισμοί άμφω.
- Ελλείμματα πλήρωσης πνευμονικής αρτηρίας άμφω…

Ποια θα πρέπει να είναι η επόμενη ενέργεια;

- Φίλτρο κάτω κοίλης φλέβας και αιμοστατικά
- Θεραπευτική βρογχοσκόπηση
- Επείγουσα ακτινοθεραπεία
- Αγγειογραφία και Εμβολισμός

Η βρογχοσκόπηση στην αιμόπτυση

Διαγνωστική

- Εντοπισμός, Βαρύτητα
- Ενίοτε ειδική διάγνωση
- The sooner the better

Θεραπευτική

- Έγχυση παγωμένου ορού
  - 20-50 cc NS 0.9% 4'C
- Έγχυση αγγειοσυσπαστικών
  - Αδρεναλίνη 1:100000 2-5cc
- Αποκλεισμός αιμορραγούντος τμήματος με μπαλόνι
- Εφαρμογή διαθερμίας, laser, APC, κρυοπηξίας

Η βρογχοσκόπηση στην αιμόπτυση

Εύκαμπτο

- Εύκολα διαθέσιμο/ παρακλίνια
- Ευελιξία, περιφερικότερη πρόσβαση
- Μέθη/ Τοπική Αναισθησία

Άκαμπτο

- Αίθουσα χειρουργείου/ Γενική αναισθησία
- Ειδική εκπαίδευση
- Ευρύς αυλός: ευκολότεροι, ταχύτεροι και ασφαλέστεροι χειρισμοί

Σε μεγάλες αιμορραγίες χρήση του εύκαμπτου μέσω του άκαμπτου ή ευρέος τραχειοσωλήνα

Βρογχοσκόπηση – τεχνικές αιμόστασης

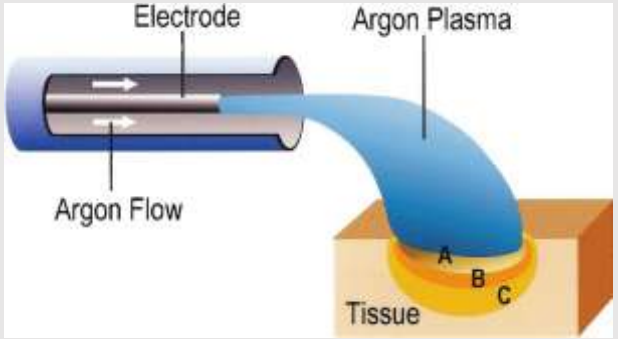

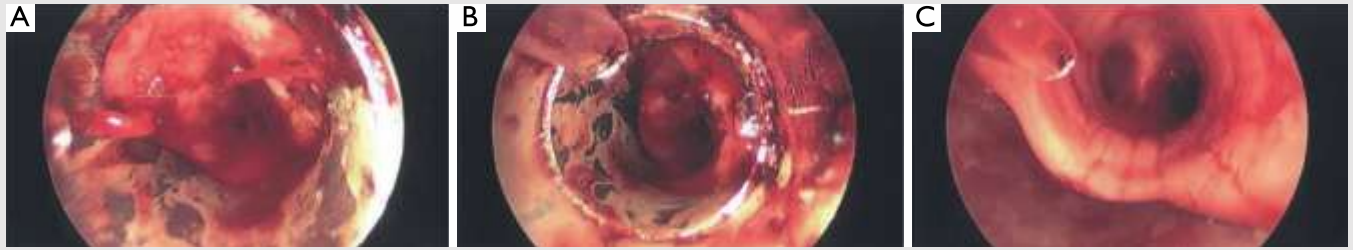

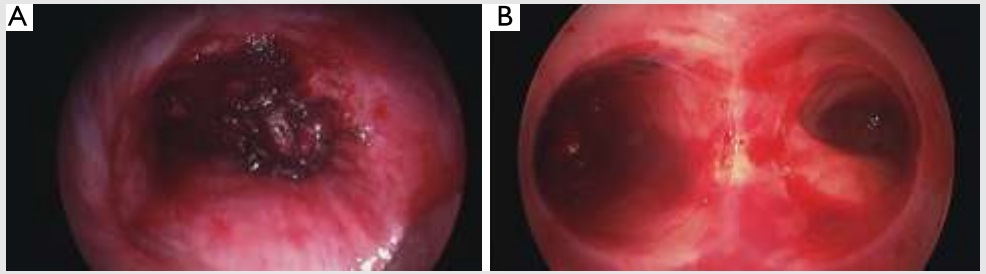

Βρογχοσκόπηση – τεχνικές αιμόστασης

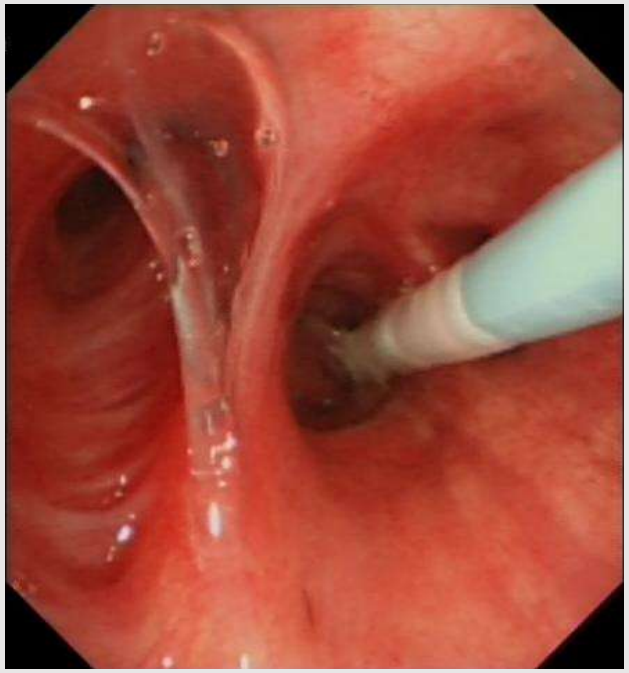

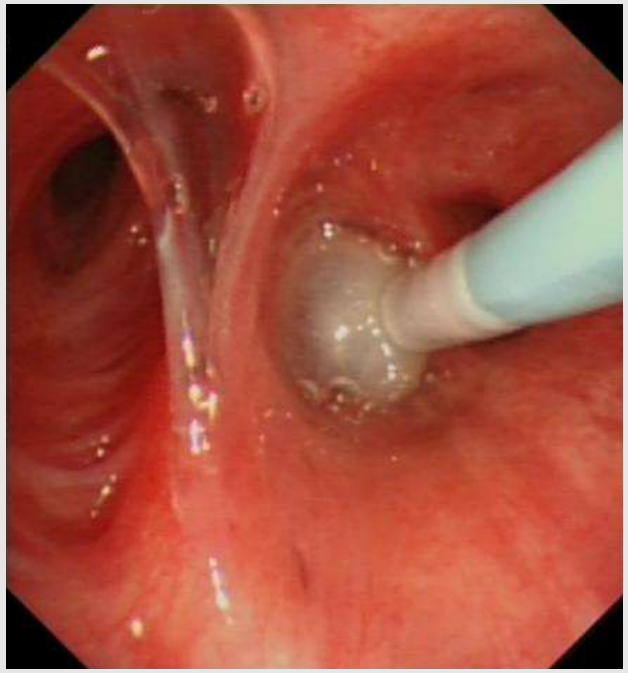

Βρογχοσκόπηση – τεχνικές αιμόστασης

Approach to Pulmonary Haemorrhage

Pallav L Shah

Royal Brompton Hospital
Chelsea & Westminster Hospital
Imperial College

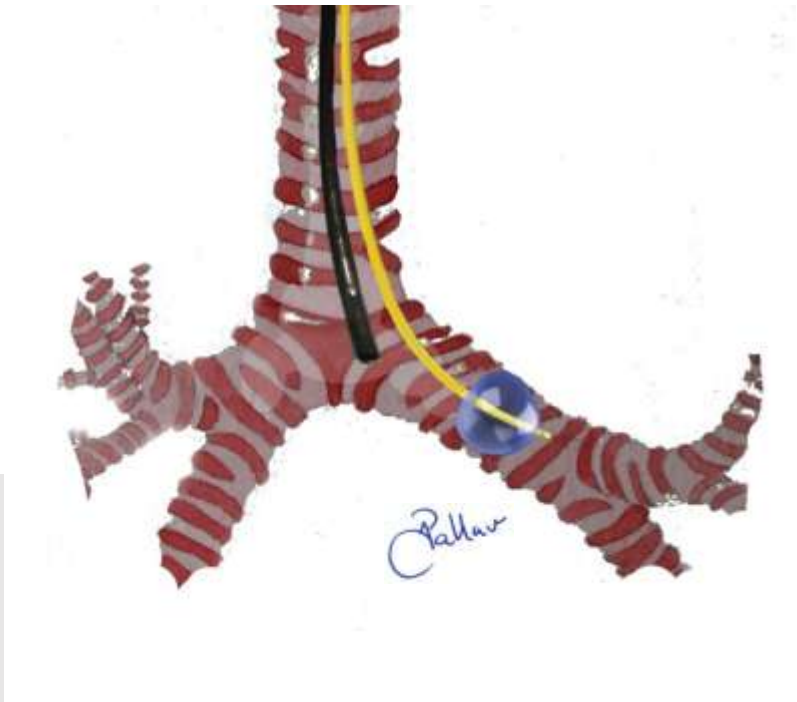

Άκαμπτο βρογχοσκόπιο

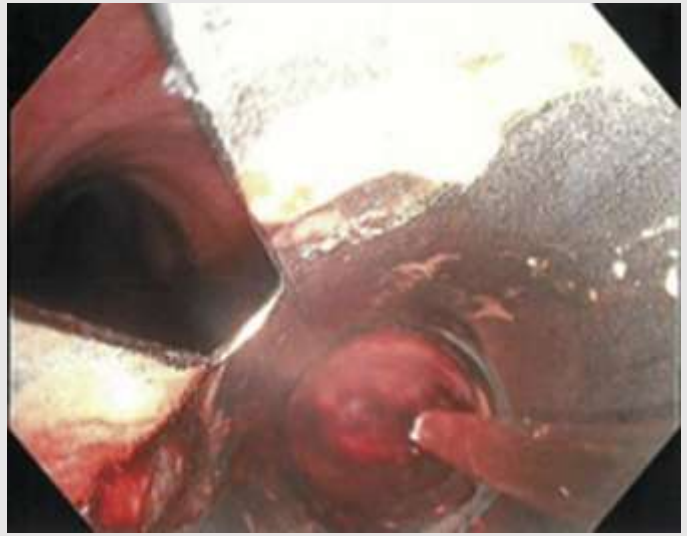

Figure 3 – *Left-sided airways is secured, ventilation is maintained through the side ports of the rigid bronchoscope, and right-sided hemorrhage is controlled.*

CHEST

Άκαμπτο βρογχοσκόπιο

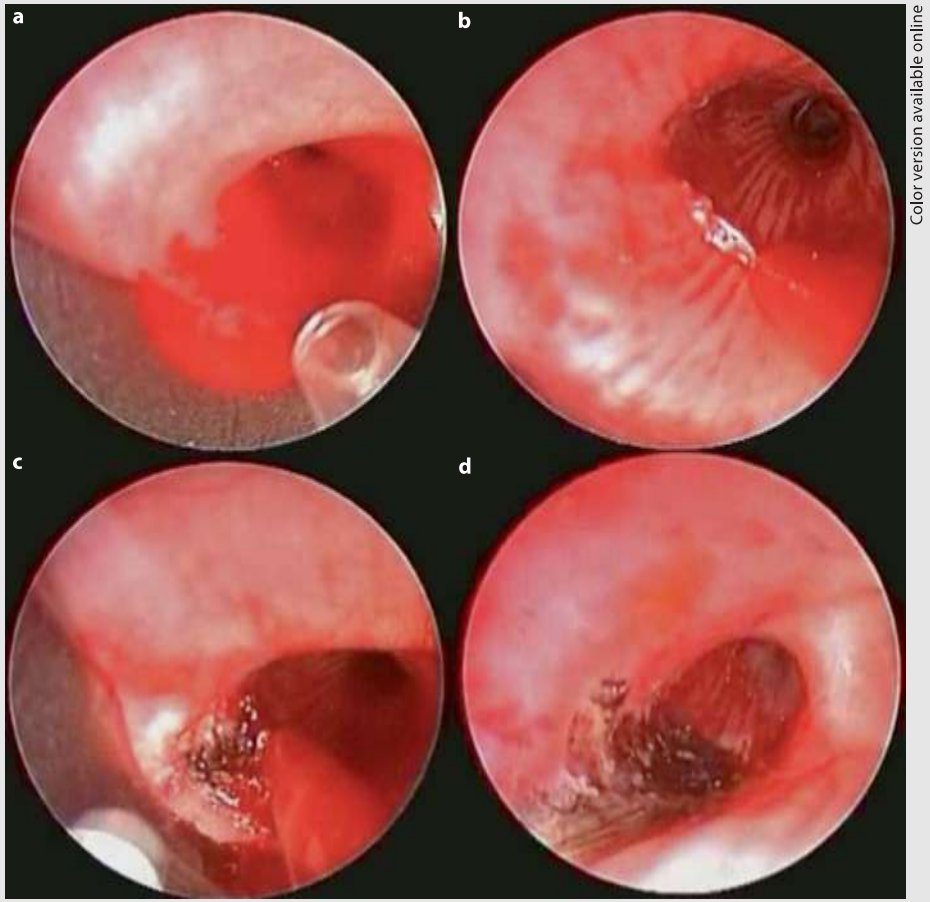

Color version available online

Fig. 3. Rigid bronchoscopy for the endoscopic management of massive bleeding originating from a submucosal bronchial artery. **a** Flooding of the bronchus intermedius. **b** Use of a suction catheter for airway clearance and visualization of active bleeding arising from a bronchial artery. **c** While suctioning, laser allows simultaneous coagulation and devascularization of tissues surrounding the artery. **d** Finally, carbonization of the bleeding site.

Sakr, Dutau. Respiration 2010

Ποια θα πρέπει να είναι η επόμενη ενέργεια

Ασθενής 86 ετών με αιμόπτυση, Ca αριστερού πνεύμονα και ασυμπτωματική πνευμονική εμβολή

- Φίλτρο κάτω κοίλης φλέβας και αιμοστατικά
- Θεραπευτική βρογχοσκόπηση
- Επείγουσα ακτινοθεραπεία
- Αγγειογραφία και Εμβολισμός

Περιστατικό 3

- Λίγη ώρα μετά την εισαγωγή του ο ασθενής εμφανίζει μαζική αιμόπτυση
  - >100cc σε λεπτά
  - Αποκορεσμός, Σύγχυση – Διέγερση, Δύσπνοια – Συρίττουσα αναπνοή…
- Ποια είναι τώρα η επόμενη ενέργεια;
  - Θεραπευτική βρογχοσκόπηση με το άκαμπτο
  - Αγγειογραφία και εμβολισμός
  - Διασωλήνωση με κλασσικό ευρύ σωλήνα
  - Διασωλήνωση με σωλήνα διπλού αυλού

Διασφάλιση αεραγωγού

- Πλάγια κατάκλιση του ασθενούς στην πάσχουσα πλευρά (εάν γνωστή)
- Διασωλήνωση με ευρύ τραχειοσωλήνα ≥ 8.5mm

- Εύκαμπτη βρογχοσκόπηση – Αιμόσταση
- Αερισμός – προστασία υγιούς πνεύμονα
- Τοποθέτηση βρογχικού blocker
- Τραχειοσωλήνας διπλού αυλού

- Άκαμπτη βρογχοσκόπηση

Διασφάλιση αεραγωγού

Α. Διασωλήνωση τραχείας …

- Ευρύς αυλός για διέλευση βρογχοσκοπίου και αναρρόφηση
- Κατευθυνόμενη προώθηση σωλήνα στον υγιή πνεύμονα
  - Δεξιά κίνδυνος απόφραξης ΔΑΛ
- Κερδίζουμε χρόνο…
- Ανάγκη απόσυρσης του σωλήνα για την εξέταση του αιμορραγούντος πνεύμονα…

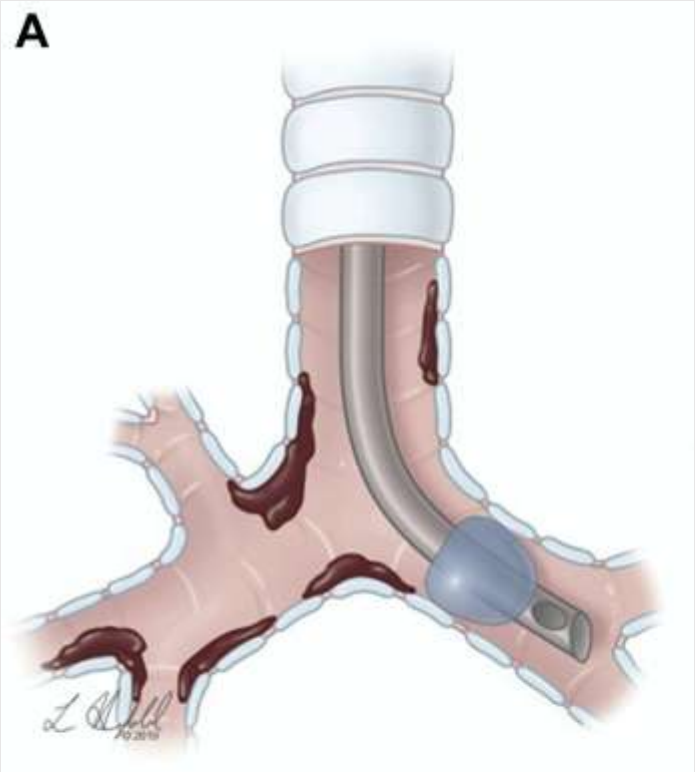

Διασφάλιση αεραγωγού

Β. Βρογχικό blocker κατευθυνόμενο με το εύκαμπτο βρογχοσκόπιο

- Μέσα από τον αυλό εργασίας
- Παράλληλα με το βρογχοσκόπιο
- Από επικουρικό αυλό του τραχειοσωλήνα

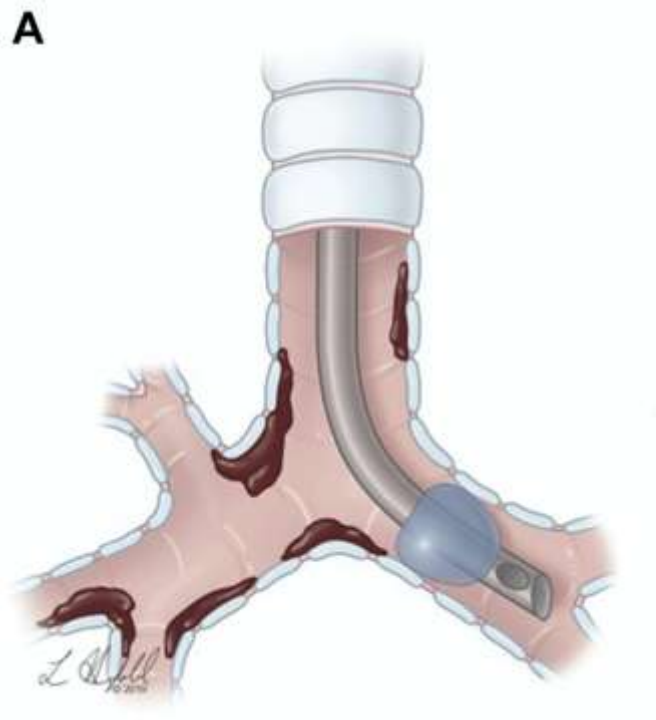

Διασφάλιση αεραγωγού

Γ. Σωλήνας διπλού αυλού

- Η υποδεέστερη λύση…
- Μικρής διαμέτρου σωλήνες με εύκολη απόφραξη, μικρή αναρροφητική δυνατότητα και διέλευση »παιδιατρικού» βρογχοσκοπίου χωρίς αυλό εργασίας
- Δύσκολη τοποθέτηση
- Εύκολη μετατόπιση

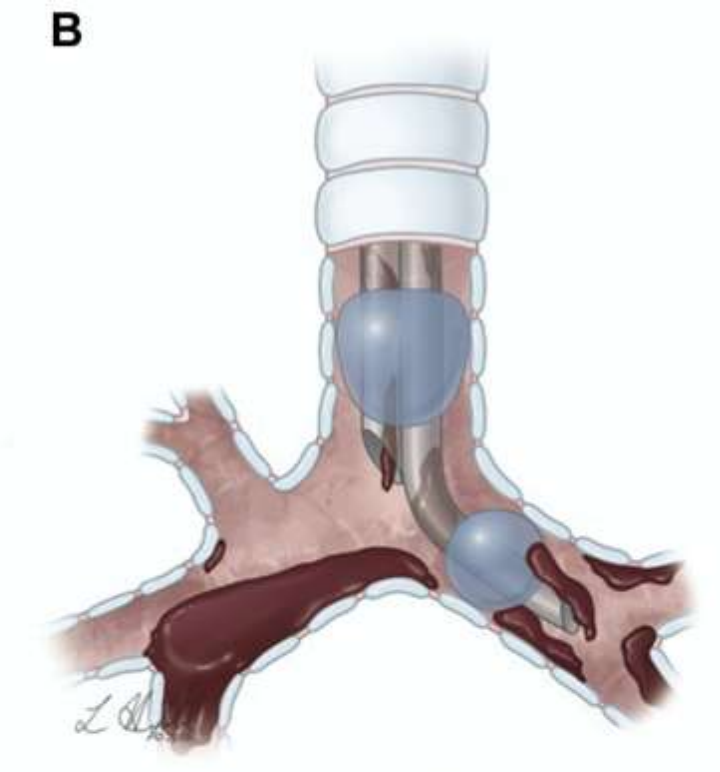

Διασφάλιση αεραγωγού

Δ. Άκαμπτη βρογχοσκόπηση

- Η βέλτιστη λύση σε έμπειρα χέρια

- Προστασία υγιούς πνεύμονα
- Έλεγχος αιμορραγίας στον πάσχοντα

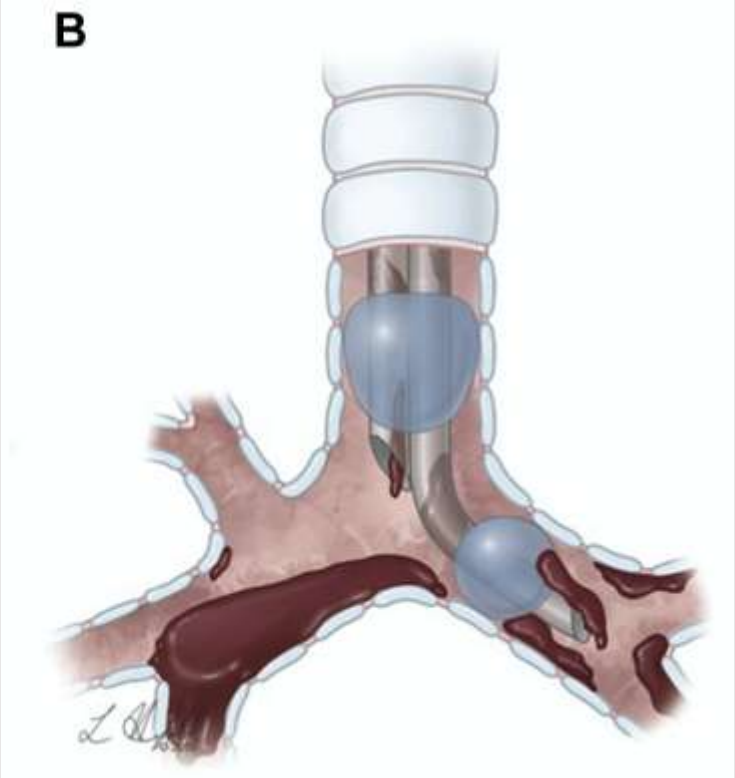

Managing Massive Hemoptysis

Kevin Davidson, MD; and Samira Shojaee, MD, MPH

CHEST

Περιστατικό 3

Μαζική αιμόπτυση…

Αποκορεσμός, Σύγχυση – Διέγερση, Δύσπνοια – Συρίττουσα αναπνοή…

- Ποια είναι τώρα η επόμενη ενέργεια;
  - Θεραπευτική βρογχοσκόπηση με το άκαμπτο
  - Αγγειογραφία και εμβολισμός
  - Διασωλήνωση με ευρύ σωλήνα
  - Διασωλήνωση με σωλήνα διπλού αυλού

  - Μεταφορά στο χειρουργείο / αγγειογράφο/ ΜΕΘ για τα περαιτέρω…

Περιστατικό 3

- Ο ασθενής διασωληνώθηκε με ευρύ σωλήνα (8mm)
- Υπέστη ανακοπή κατά τη διασωλήνωση
- Έγινε ΚΑΡΠΑ
- Κατέληξε πριν τη διενέργεια βρογχοσκόπησης

Περιστατικό 4

- Ασθενής 70 ετών προσέρχεται με μέτρια αιμόπτυση από 12ώρου (2 επεισόδια από 20-30cc) χωρίς συνοδά συμπτώματα.
- Βήχας από 6μήνου μη παραγωγικός εξαρτώμενος από τη θέση και ενίοτε αίσθηση συριγμού στον δεξιό πνεύμονα.
- Δεν αναφέρει ανορεξία, απώλεια βάρους, άλγος κεφαλής ή οστών.
- Πρώην καπνιστής 80py με διακοπή από 8ετίας
- Ιστορικό βρογχεκτασιών με σπάνιες ήπιες παροξύνσεις
- Αρτηριακή Υπέρταση υπό αΜΕΑ και Salospir

Περιστατικό 4

- Ζωτικά σημεία: 140/70 ΣΦ 90 SpO2 98% (21%)
- Αντικειμενική εξέταση: Μείωση ψιθυρίσματος δεξιάς βάσης
- Εργαστηριακός έλεγχος wbc, Hct, plt, Creat, CRP, πήξη, D-D κατά φύση

L

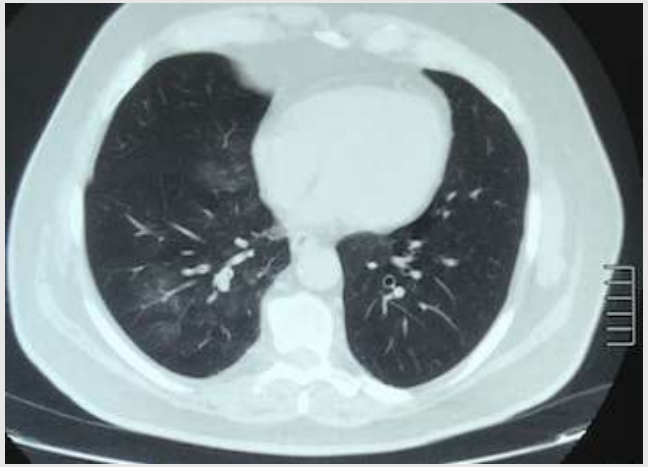
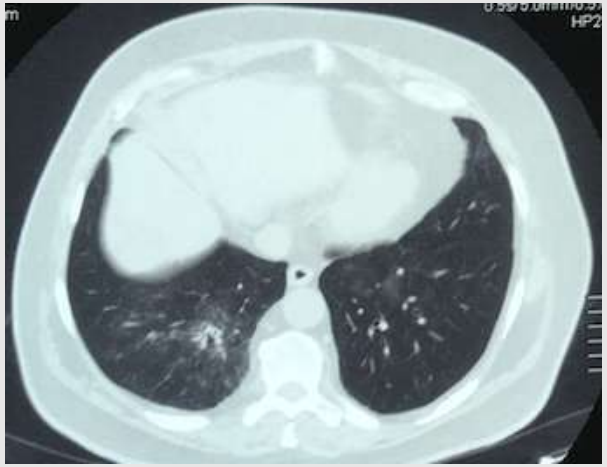

Περιστατικό 4

- Ποια είναι η πιο πιθανή διάγνωση;
    - Αιμορραγία οφειλόμενη στη λήψη ASA
    - Βρογχεκτασίες δεξιού κάτω λοβού
    - Καρκίνος πνεύμονα
    - Να κάνουμε βρογχοσκόπηση

Περιστατικό 4

- Ποια είναι η πιο πιθανή διάγνωση;
    - Αιμορραγία οφειλόμενη στη λήψη ASA
    - Βρογχεκτασίες δεξιού κάτω λοβού
    - Καρκίνος πνεύμονα
    - Να κάνουμε βρογχοσκόπηση

Βρογχοσκόπηση

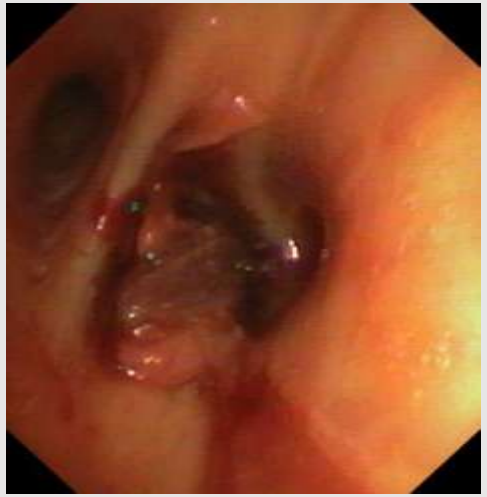

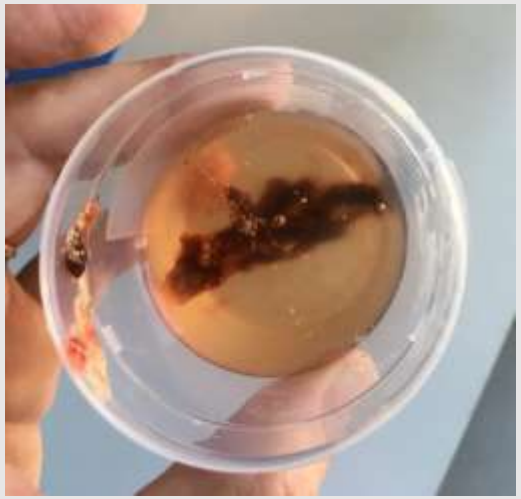

Περιστατικό 4

- Αφαίρεση με κρυοκαθετήρα θρόμβου - εκμαγείου βρόγχου
- Ιστολογική: Παρουσία ξένου σώματος και ειδικότερα γραμμωτού μυϊκού ιστού, προφανώς τροφικής αιτιολογίας
- Μετά τη βρογχοσκόπηση πλήρης υποχώρηση συμπτωμάτων
- Ανασκόπηση παλαιότερης αξονικής: χωρίς βρογχεκτασίες…

Υστερόγραφο
Αντιπηκτικά φάρμακα – αιμορραγική διάθεση

Κλασική ηπαρίνη

Κουμαρινικά

LMWH

Fondaparinux

...xaban

Αντιαιμοπεταλιακά

Dabigatran

Αντιπηκτικά φάρμακα – αιμορραγική διάθεση

- UFH
- LMWH (±)

- Κουμαρινικά

- Θρομβοπενία (<50.000 - 100.000)
- Αντιαιμοπεταλιακά
- Θρομβοπάθεια (ουραιμία)

- Πρωταμίνη
  - (1mg/100U) max 50mg

- 4f PCC (Beriplex ®) 270€ x 4-10 vials
- FFP (15-30ml/kg)
- Vitamin K

- Μετάγγιση Αιμοπεταλίων

- Δεσμοπρεσσίνη 0.3U IV / sc

Αντιπηκτικά φάρμακα – αιμορραγική διάθεση

NOACs

- Rivaroxaban
  - t ½ = 5-9 h ... *5 = 1-2 d
- Apixaban
  - t ½ = 8-15 h... *5 = 1.5-3 d
- Dabigatran
  - t ½ = 12-17 h... *5 = 2.5-3.5 d

- Andexanet alfa (Andexxa ®)
  - 3300$/100mg x 8-16 vials
- Idarucizumab (Praxbind ®)
  - 2vials x 2700€
- Εναλλακτικά 4f PCC (2000U)

Managing Massive Hemoptysis

Kevin Davidson, MD; and Samira Shojaee, MD, MPH

CHEST

Σημασία της ομάδας

- Πνευμονολόγος
- Ακτινολόγος
- Θωρακοχειρουργός
- Αναισθησιολόγος

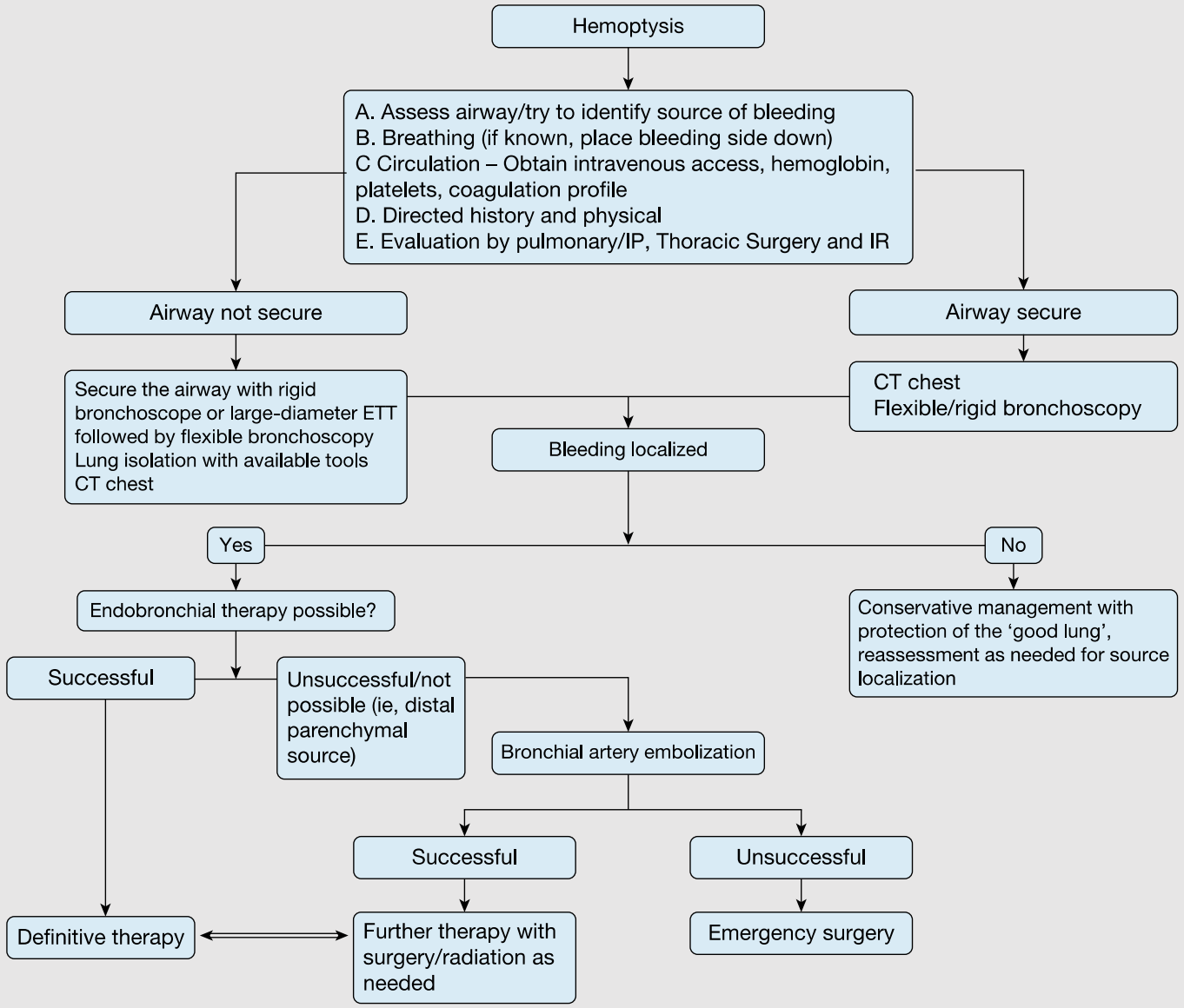

Figure 1 – *Algorithm for treatment of hemoptysis. (Modified from Yendamuri.[2]) ETT = endotracheal tube; IP = interventional pulmonology; IR = interventional radiology.*

Πρέπει να είναι κανείς θεός για να μπορεί να διακρίνει τις επιτυχίες από τις αποτυχίες χωρίς να κάνει λάθος…
A. Chekhov

Ευχαριστώ για την προσοχή σας