Οξέα προβλήματα κεντρικών αεραγωγών

Ασημάκος Ανδρέας
Πνευμονολόγος- Εντατικολόγος
Επιμελητής Ά ΚΕΘ

Παρουσίαση περιστατικού, παρούσα νόσος, ατομικό αναμνηστικό

Ασθενής 84 ετών διακομίζεται στο ΤΕΠ με:

* Δύσπνοια από 3ημέρου
* Υλακώδη βήχα από ημερών
* Αιμόφυρτα πτύελα από ημερών, περιστασιακή αποβολή από μηνών.

Ατομικό αναμνηστικό:

* Πρώην καπνιστής (100py, διακοπή το 2003)
* Καρκίνος του λάρυγγα προ 2ετίας για τον οποίο έλαβε ακτινοθεραπεία υπό ΩΡΛ παρακολούθηση χωρίς αναφερόμενη υποτροπή
* Καρκίνος ουροδόχου κύστης από έτους με πολλαπλά χειρουργεία αφαίρεση θηλωμάτων το τελευταίο προ 15ημέρου.

Κλινική εξέταση-Εργαστηριακά ευρήματα

* Ακρόαση πνευμόνων: Αραιοί μη μουσικοί βάσεων, χωρίς εισπνευστικό συριγμό στον τράχηλο.
* ΑΠ: 125/70mmHg
* HR: 98/min
* RR: 28/min
* SpO2: 93% ρινική κάνουλα 3lit/min
* Θερμοκρασία: 36° C
* Φυσιολογικά λευκά, χωρίς δείκτες φλεγμονής.

Α/α θώρακα

Σπιρομέτρηση προ μηνός

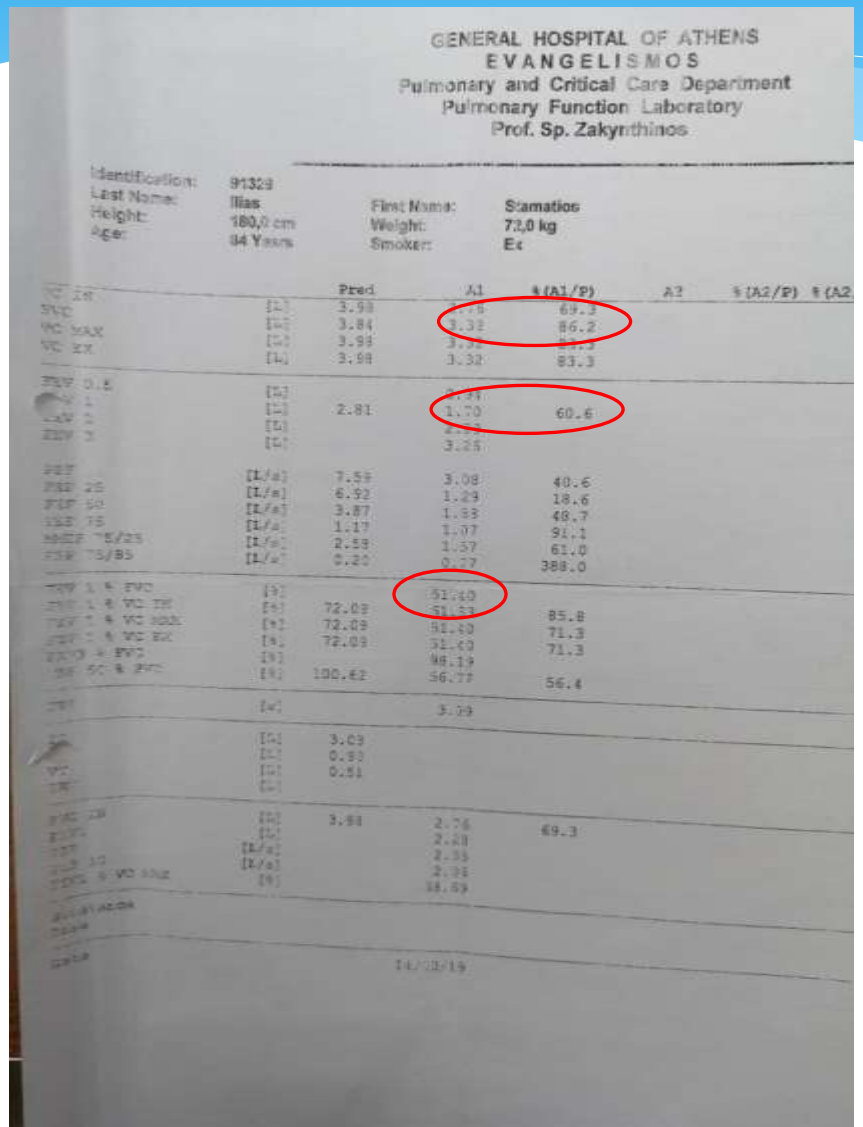

GENERAL HOSPITAL OF ATHENS
EVANGELISMOS
Pulmonary and Critical Care Department
Pulmonary Function Laboratory
Prof. Sp. Zakynthinos

Identification: 91329
Last Name: Ilias
Height: 180,0 cm
Age: 84 Years
First Name: Stamatios
Weight: 72,0 kg
Smoker: Ex

		Pred	A1	%(A1/P)	A2	%(A2/P)	%(A2
VC IN	[L]	3.93	[illegible]	69.3			
FVC	[L]	3.84	3.32	86.2			
VC MAX	[L]	3.93	[illegible]	[illegible]			
VC EX	[L]	3.98	3.32	83.3			
FEV 0.5	[L]		[illegible]				
FEV 1	[L]	2.81	1.70	60.6			
FEV 2	[L]		[illegible]				
FEV 3	[L]		3.25				
PEF	[L/s]	7.59	3.08	40.6			
FEF 25	[L/s]	6.92	1.29	18.6			
FEF 50	[L/s]	3.87	1.53	40.7			
FEF 75	[L/s]	1.17	1.07	91.1			
MMEF 75/25	[L/s]	2.59	1.57	61.0			
FIF 75/85	[L/s]	0.20	0.77	388.0			
FEV 1 % FVC	[%]		51.40				
FEV 1 % VC IN	[%]	72.09	51.53	85.8			
FEV 1 % VC MAX	[%]	72.09	51.40	71.3			
FEV 1 % VC EX	[%]	72.09	51.40	71.3			
FEV 1 % FVC	[%]		98.19				
FEF 50 % FVC	[%]	100.42	56.77	56.4			
TLC	[L]		5.19				
RV	[L]	3.09					
FRC	[L]	0.93					
VC	[L]	0.51					
ERV	[L]						
FVC IN	[L]	3.84	2.76	69.3			
FVC	[L]		2.28				
FEV 1	[L/s]		2.35				
FEF 25	[L/s]		2.94				
FEF 25 % VC MAX	[%]		38.69				
Bronchodilator							
Time							
Date			14/10/19				

Stage	Spirometric Findings
Mild	$FEV_1/FVC < .70$ $FEV_1 \geq 80\%$ predicted
Moderate	$FEV_1/FVC < .70$ FEV_1 between 50% and 80% predicted
Severe	$FEV_1/FVC < .70$ FEV_1 between 30% and 50% predicted
Very Severe	$FEV_1/FVC < .70$ $FEV_1 < 30\%$ predicted or $FEV_1 < 50\%$ predicted + chronic respiratory failure

Η σπιρομέτρηση του ασθενούς είναι:

* 1. Φυσιολογική
* 2. Αποφρακτική (άσθμα-ΧΑΠ)
* 3. Περιοριστική
* 4. Ενδεικτική σταθερής απόφραξης μεγάλων αεραγωγών.

Σπιρομέτρηση προ μηνός

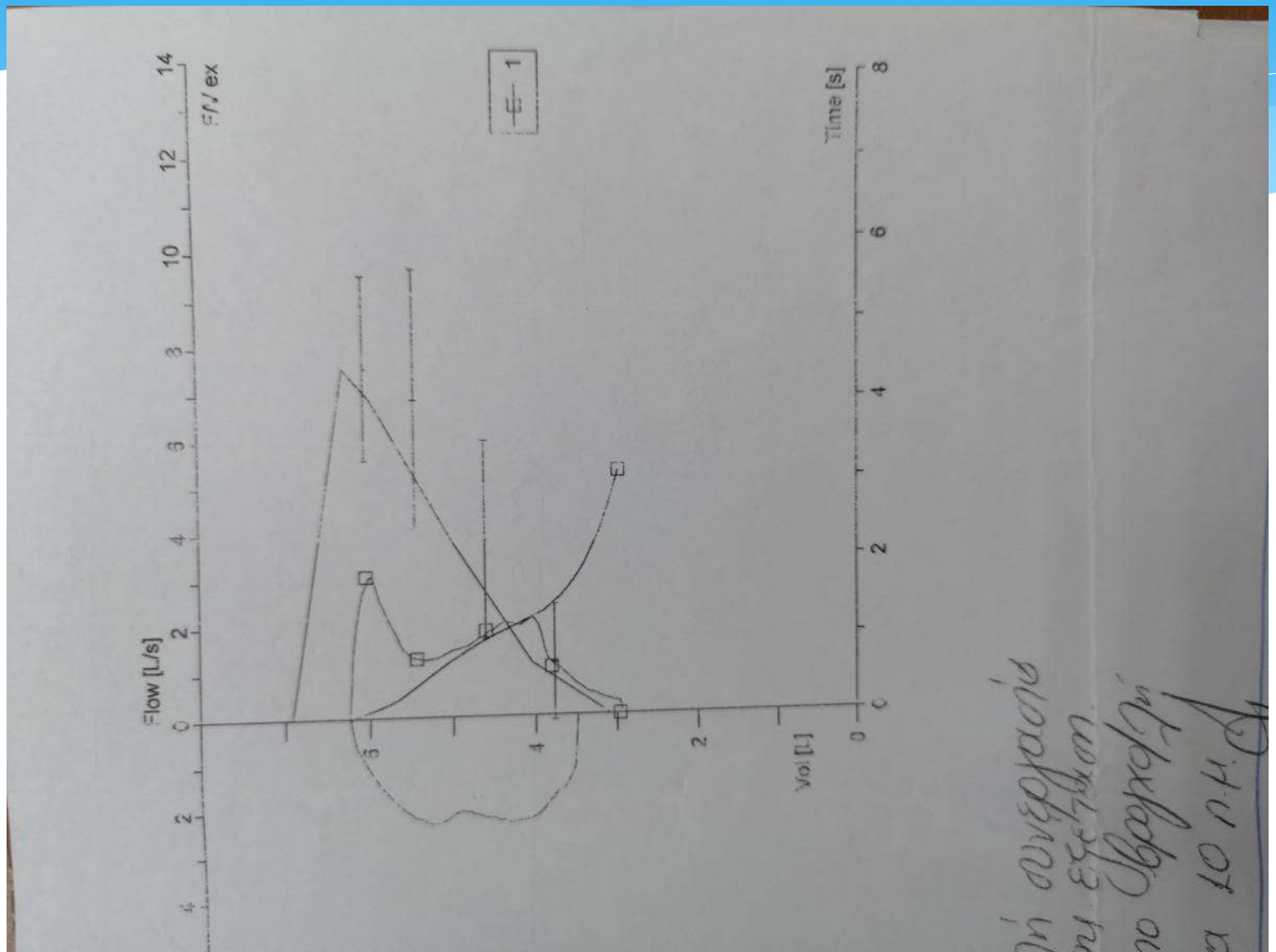

Η σπιρομέτρηση του ασθενούς είναι ;

* 1. Φυσιολογική
* 2. Αποφρακτική (άσθμα-ΧΑΠ)
* 3. Περιοριστική
* 4. Ενδεικτική σταθερής απόφραξης μεγάλων αεραγωγών.

Η σπιρομέτρηση του ασθενούς είναι ;

* 1. Φυσιολογική
* 2. Αποφρακτική (άσθμα-ΧΑΠ)
* 3. Περιοριστική
* 4. Ενδεικτική σταθερής απόφραξης μεγάλων αεραγωγών.

Μορφολογία διαφόρων καμπύλων σπιρομέτρησης

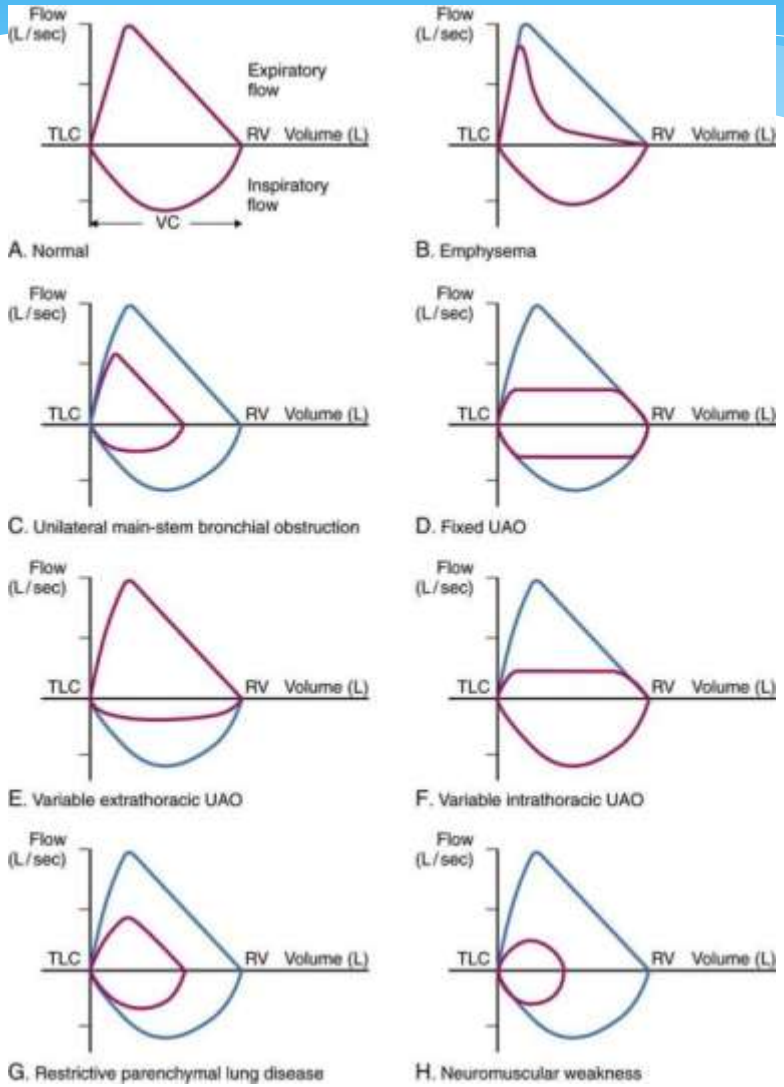

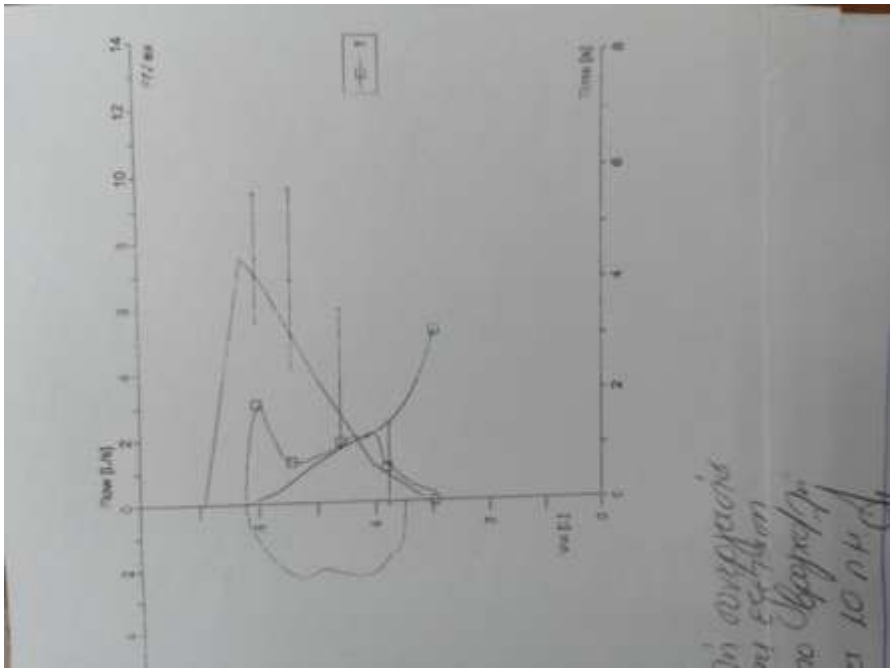

Απόφραξη ανώτερου και κατώτερου αεραγωγού

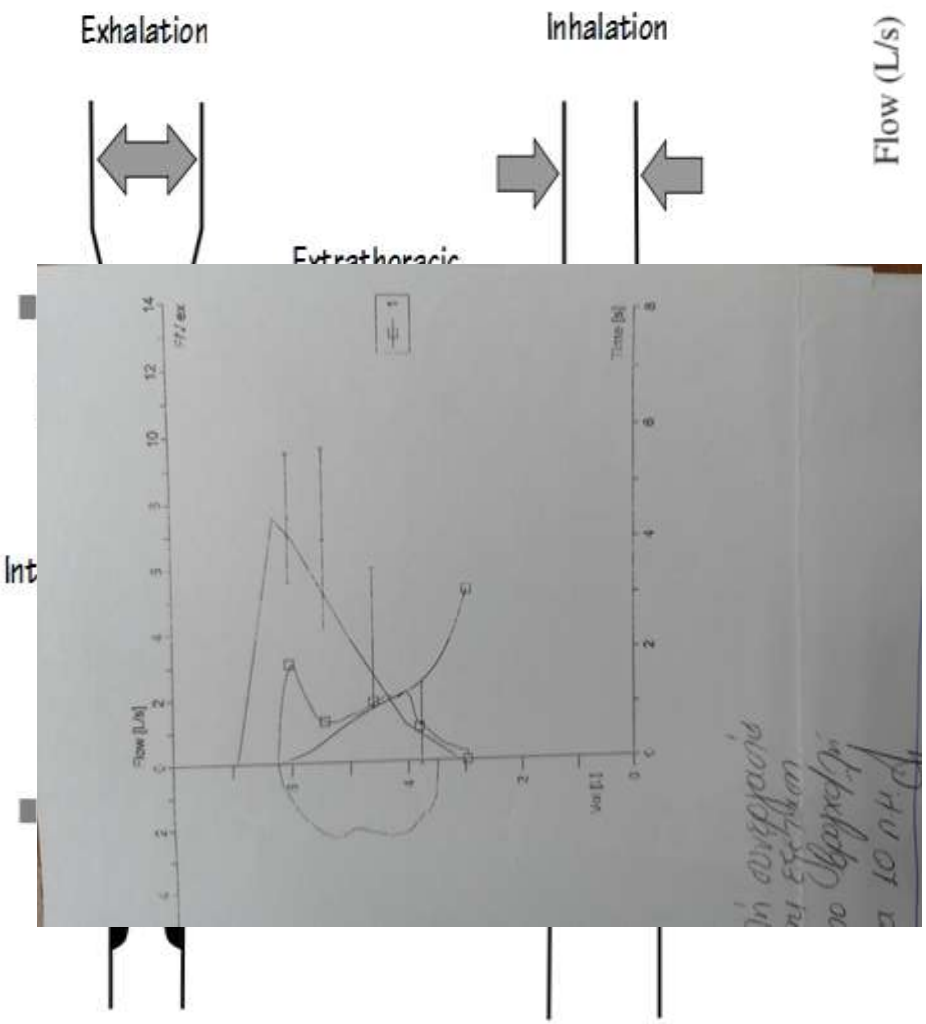

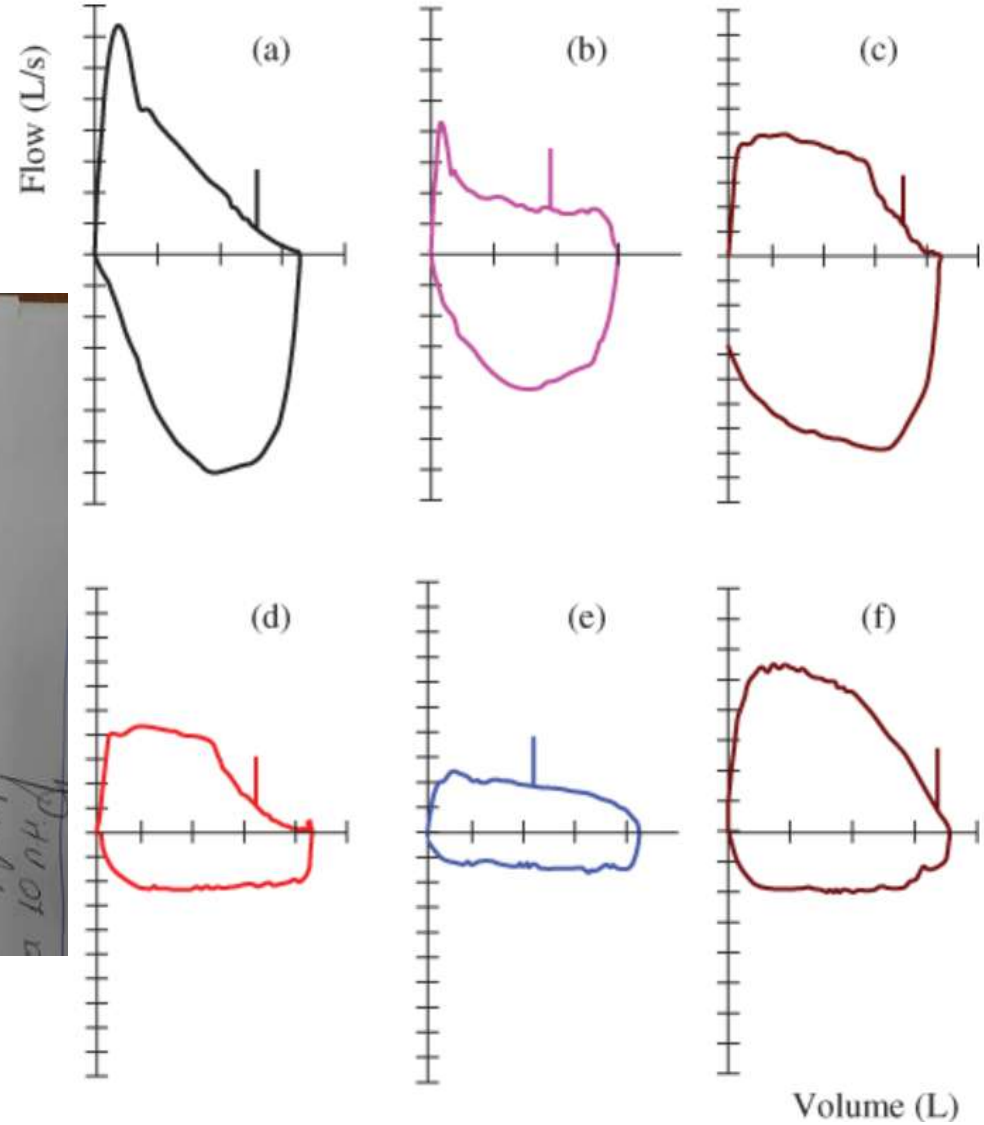

Ποιο είναι το επόμενο βήμα;

* 1. Χορήγηση βρογχοδιαστολής
* 2. Χορήγηση αντιβιοτικών
* 3. Αξονική τομογραφία θώρακα
* 4. Βρογχοσκόπηση

Ποιο είναι το επόμενο βήμα;

* 1. Χορήγηση βρογχοδιαστολής
* 2. Χορήγηση αντιβιοτικών
* 3. Αξονική τομογραφία θώρακα
* 4. Βρογχοσκόπηση

Αξονική τομογραφία θώρακος

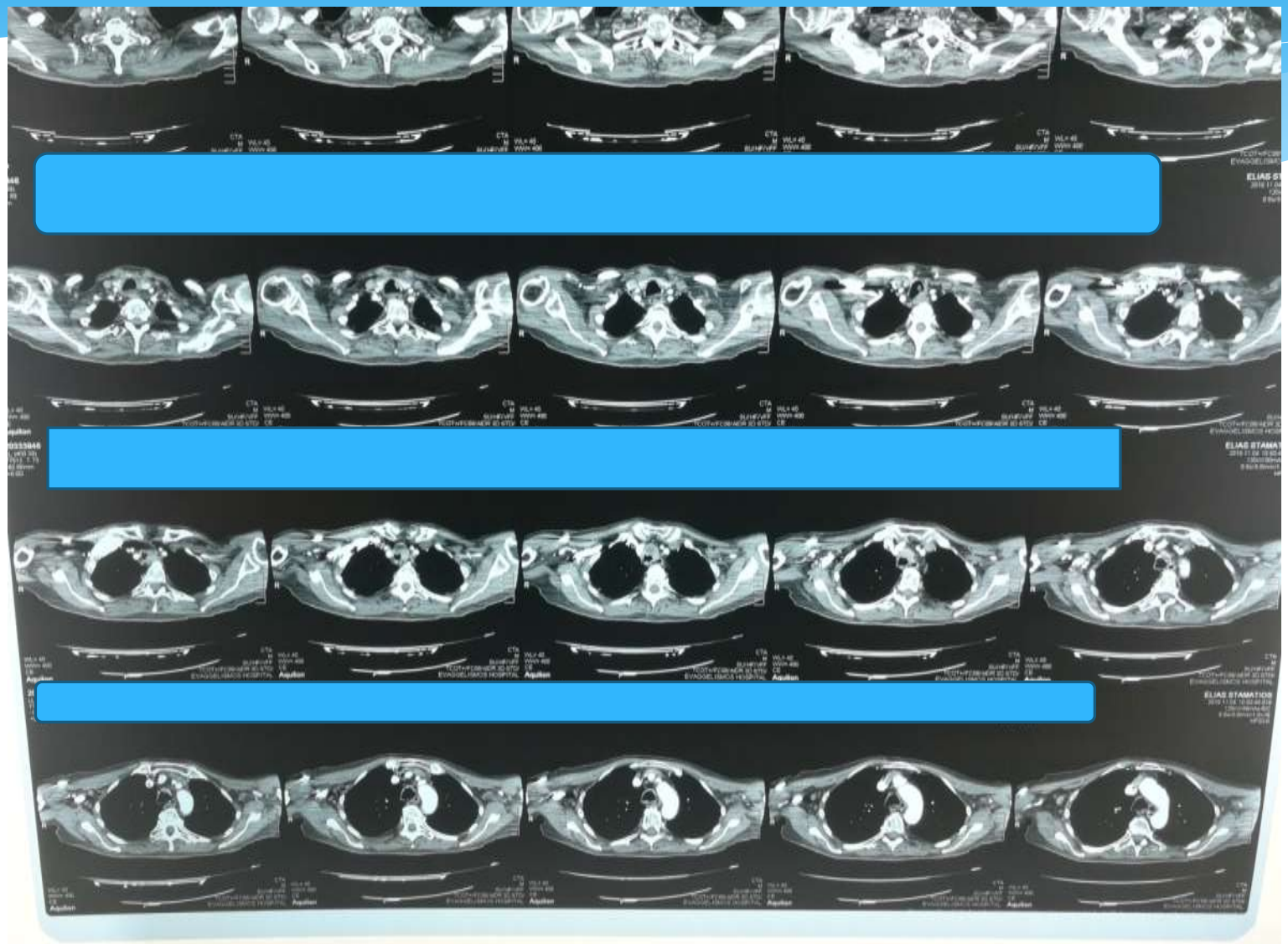

Αξονική τομογραφία θώρακος

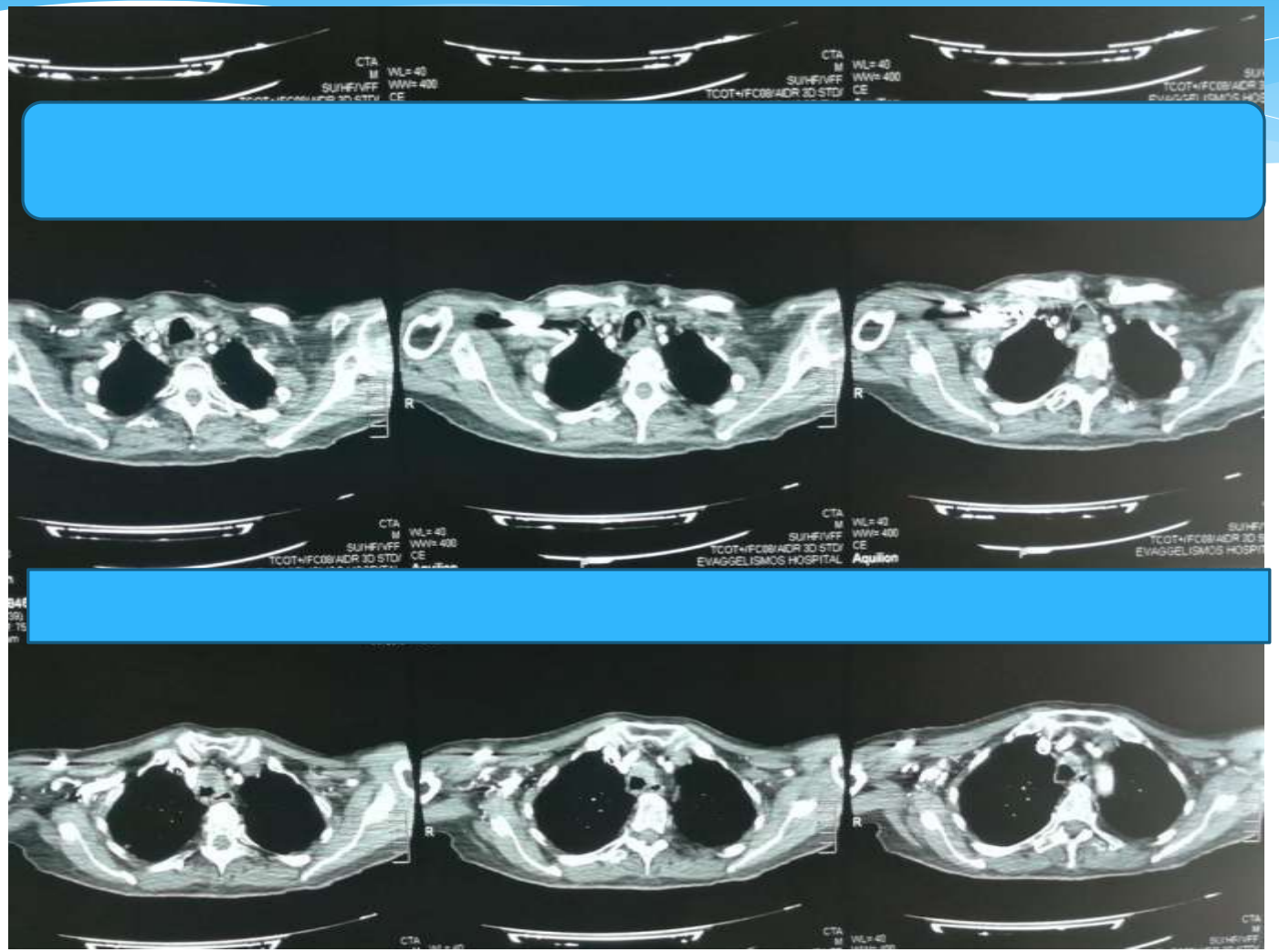

Αξονική τομογραφία θώρακος

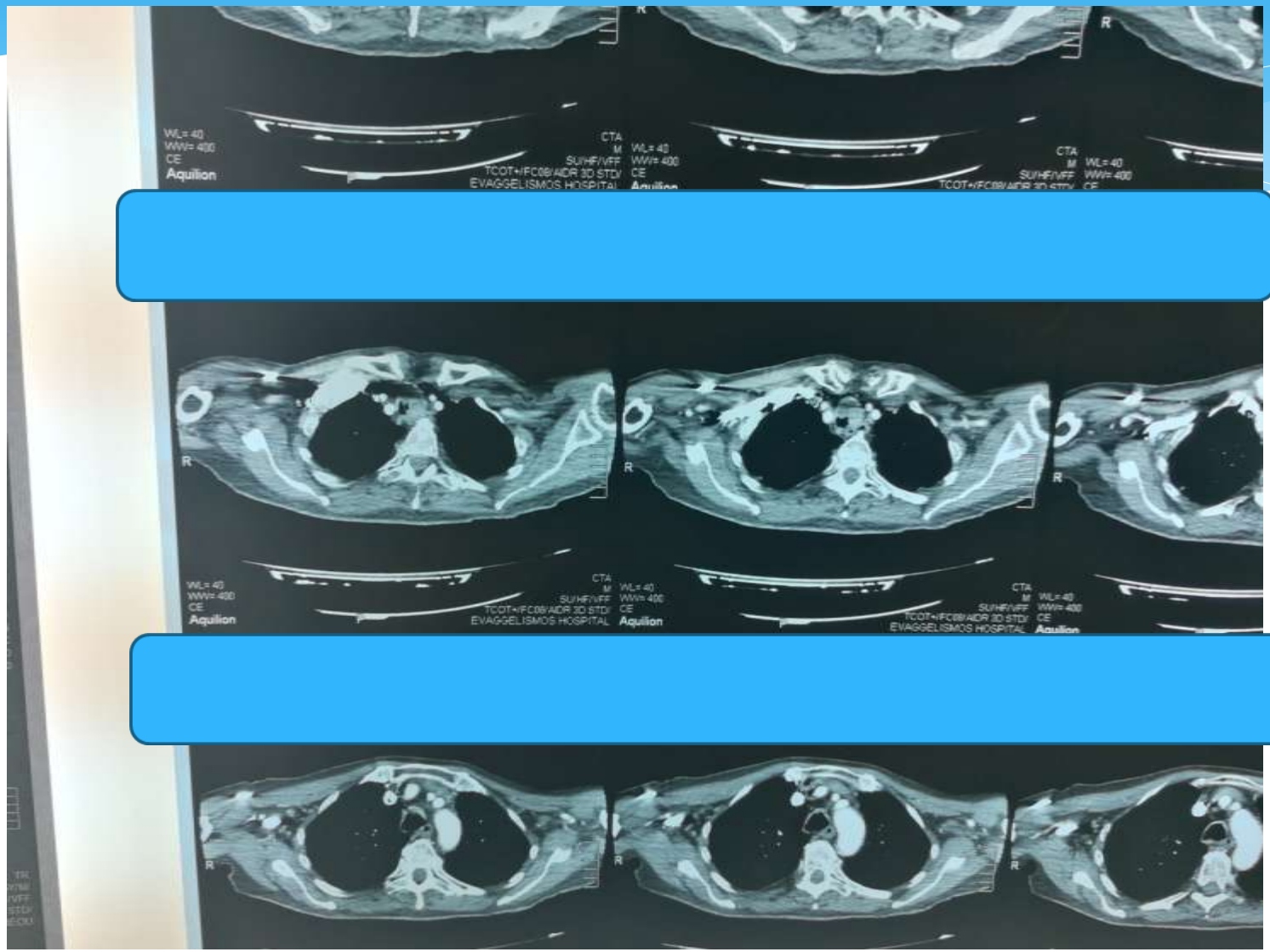

Πως θα αξιολογούσατε την απόφραξη από την αξονική τομογραφία;

* 1. Επικίνδυνη για τη ζωή που χρήζει άμεσης παρέμβασης.
* 2. Σημαντική αλλά όχι άμεσα απειλητική για τη ζωή του ασθενούς
* 3. Μετρίου βαθμού στένωση, χρήζει παραπομπής στον ογκολόγο του λόγω πιθανής υποτροπής του καρκίνου του λάρυγγα.

Eur Respir J 2005; 26: 140–152
DOI: 10.1183/09031936.05.00007105
Copyright©ERS Journals Ltd 2005

REVIEW

Computed tomographic imaging of the airways: relationship to structure and function

P.A. de Jong*,#,¶, N.L. Müller¶, P.D. Paré# and H.O. Coxson#,¶

Βρογχοσκόπηση

Πως θα αξιολογούσατε την απόφραξη από την αξονική τομογραφία;

* 1. Επικίνδυνη για τη ζωή που χρήζει άμεσης παρέμβασης.
* 2. Σημαντική αλλά όχι άμεσα απειλητική για τη ζωή του ασθενούς
* 3. Μετρίου βαθμού στένωση, χρήζει παραπομπής στον ογκολόγο του λόγω πιθανής υποτροπής του καρκίνου του λάρυγγα.

Eur Respir J 2005; 26: 140–152
DOI: 10.1183/09031936.05.00007105
Copyright©ERS Journals Ltd 2005

REVIEW

Computed tomographic imaging of the airways: relationship to structure and function

P.A. de Jong*,#,¶, N.L. Müller¶, P.D. Paré# and H.O. Coxson#,¶

Πως θα αξιολογούσατε την απόφραξη από την αξονική τομογραφία;

* 1. Επικίνδυνη για τη ζωή που χρήζει άμεσης παρέμβασης.
* 2. Σημαντική αλλά όχι άμεσα απειλητική για τη ζωή του ασθενούς
* 3. Μετρίου βαθμού στένωση, χρήζει παραπομπής στον ογκολόγο του λόγω πιθανής υποτροπής του καρκίνου του λάρυγγα.

Eur Respir J 2005; 26: 140–152
DOI: 10.1183/09031936.05.00007105
Copyright©ERS Journals Ltd 2005

REVIEW

Computed tomographic imaging of the airways: relationship to structure and function

P.A. de Jong*,#,¶, N.L. Müller¶, P.D. Paré# and H.O. Coxson#,¶

Ποια είναι η επόμενη κίνηση;

* Επεμβατική βρογχοσκόπηση με εύκαμπτο βρογχοσκόπιο
* Καλούμε τους θωρακοχειρουργούς για ανοικτό χειρουργείο
* Προχωρούμε επειγόντως σε βρογχοσκόπηση με άκαμπτο βρογχοσκόπιο

Ποια είναι η επόμενη κίνηση;

* Επεμβατική βρογχοσκόπηση με εύκαμπτο βρογχοσκόπιο
* Καλούμε τους θωρακοχειρουργούς για ανοικτό χειρουργείο
* Προχωρούμε επειγόντως σε βρογχοσκόπηση με άκαμπτο βρογχοσκόπιο

Άκαμπτη βρογχοσκόπηση

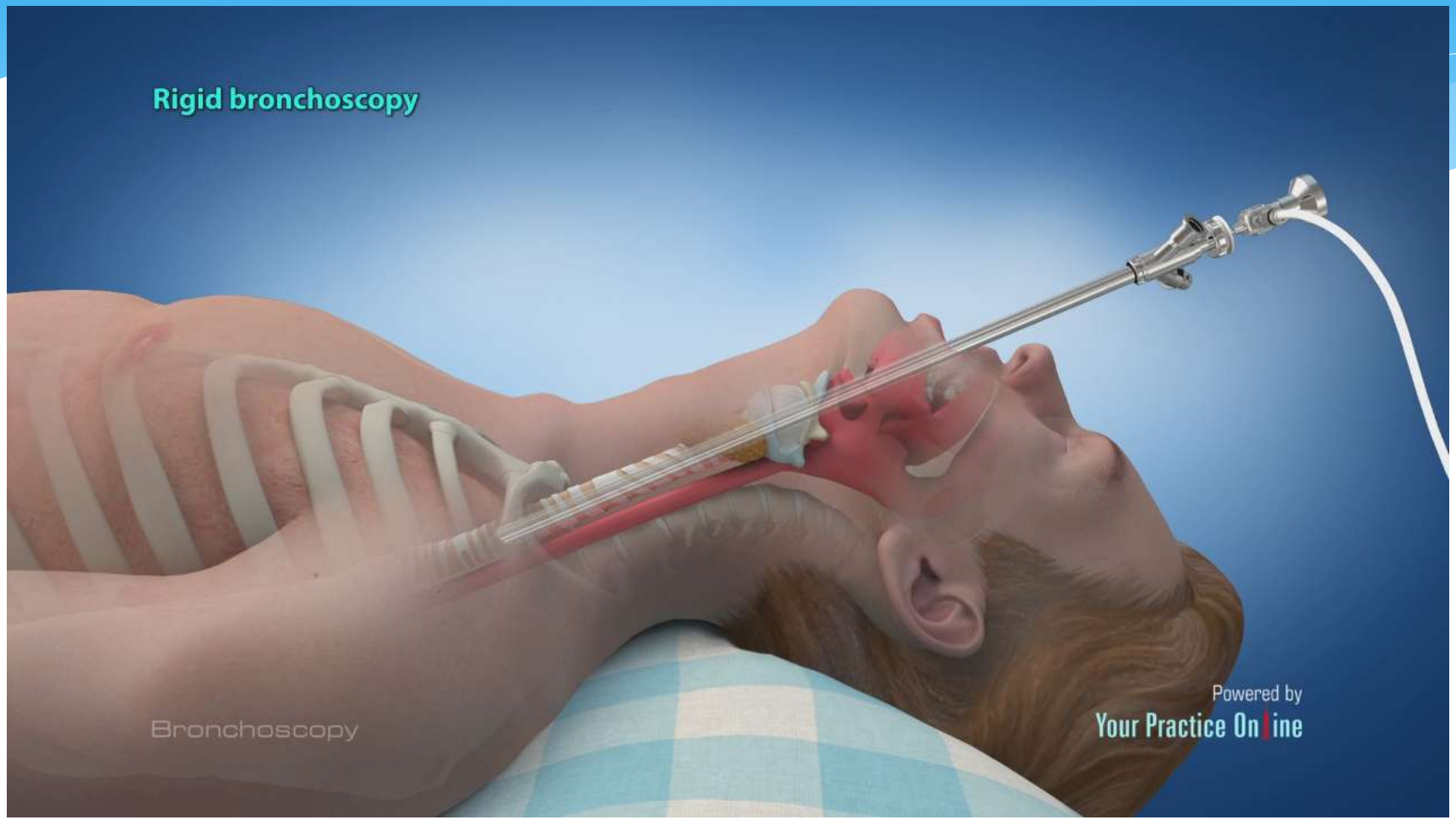

Journal of Thoracic Oncology • Volume 1, Number 4, May 2006
J Bronchol Intervent Pulmonol Volume 20, Number 2, April 2013
CHEST 1997; 112:202-06)

Πορεία ασθενούς

* Μετά την εκρίζωση του όγκου ο ασθενής μεταφέρθηκε στο θάλαμο σε αυτόματη αναπνοή (μη διαθεσιμότητα κλίνης ΜΕΘ)
* Ακολούθησαν συνεδρίες κρυοθεραπείας για αφαίρεση υπολειμματικών στοιχείων του όγκου.
* Κατόπιν συνεδρίες ακτινοθεραπείας από τον ογκολόγο του.

Βρογχοσκόπηση με κρυοθεραπεία

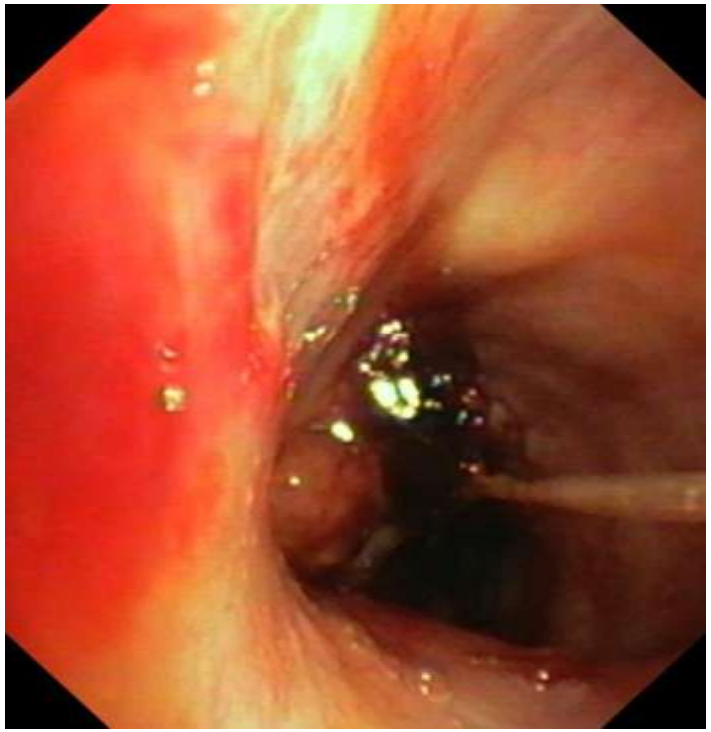

Αξονική τομογραφία μετά από 4 μήνες

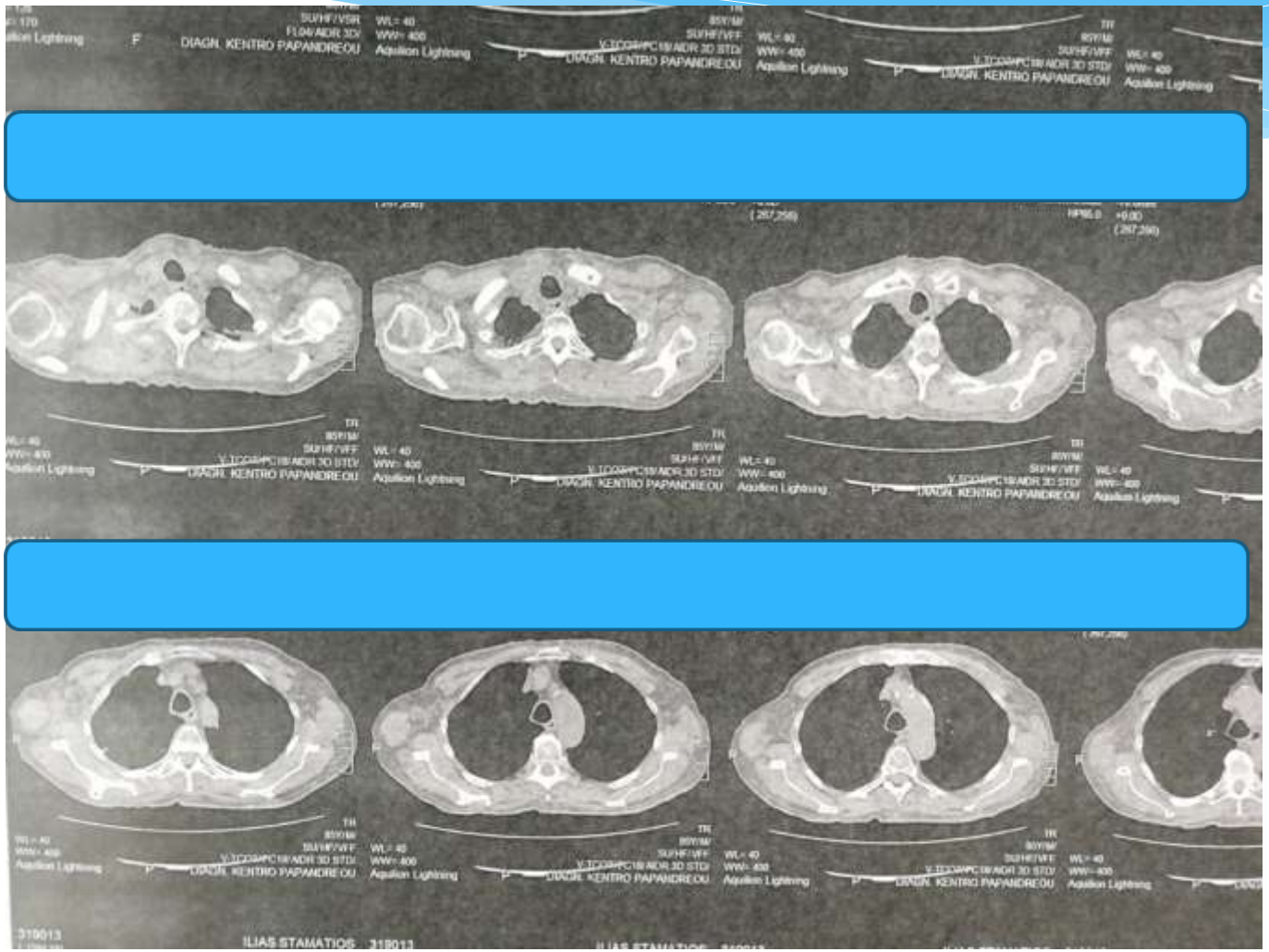

Σας ευχαριστώ για την προσοχή σας